

Smittevernkonferanse 270916

Oppdatering flått

**Flåttcenteret, utslett, agens,
antistoffer, langtidsplager, BorrSci**

Harald Reiso

Tromøy legesenter

Flåttcenteret, Sørlandet Sykehus



Flåttsetteret.no



FLÅTTSETTERET

NKFS Nasjonal kompetansetjeneste for flåttbårne sykdommer



HELSE- OG OMSORGSDEPARTEMENTET



Ansatte



- Leder: Randi Eikeland (PhD, Nevrolog)
- Rådgiver: Harald Reiso (Dr Med, Allmennpraktiker)
- Nettredaktør: Yvonne Kerlefsen (Mastergrad biologi)
- Biobank koordinator: Åslaug Lorentzen (PhD, LIS nevrologi)

Oppgaver

**Rådgivning/
informasjon**

Flåttens epidemiologi

**Flåttbårne
sykdommer**

Nasjonal database

Forskning & overvåkning

Flåttsenteret på nett

www.flåttsenteret.no

Målgruppe?


- Pasienter/pasientforeninger
- Behandlere
- Politikere
- Media

Hvorfor?

- Kunnskapsbasert
- Lett tilgjengelig
- Transparent



FLÅTTSENTERET



Nasjonal kompetansetjeneste for flåttbårne sykdommer

Oppdatert og kunnskapsbasert informasjon om flått og sykdom

SYMPTOMER

DIAGNOSE OG TESTING

BEHANDLING

FORSKNING

Overvåkingen av borreliose kan bli bedre

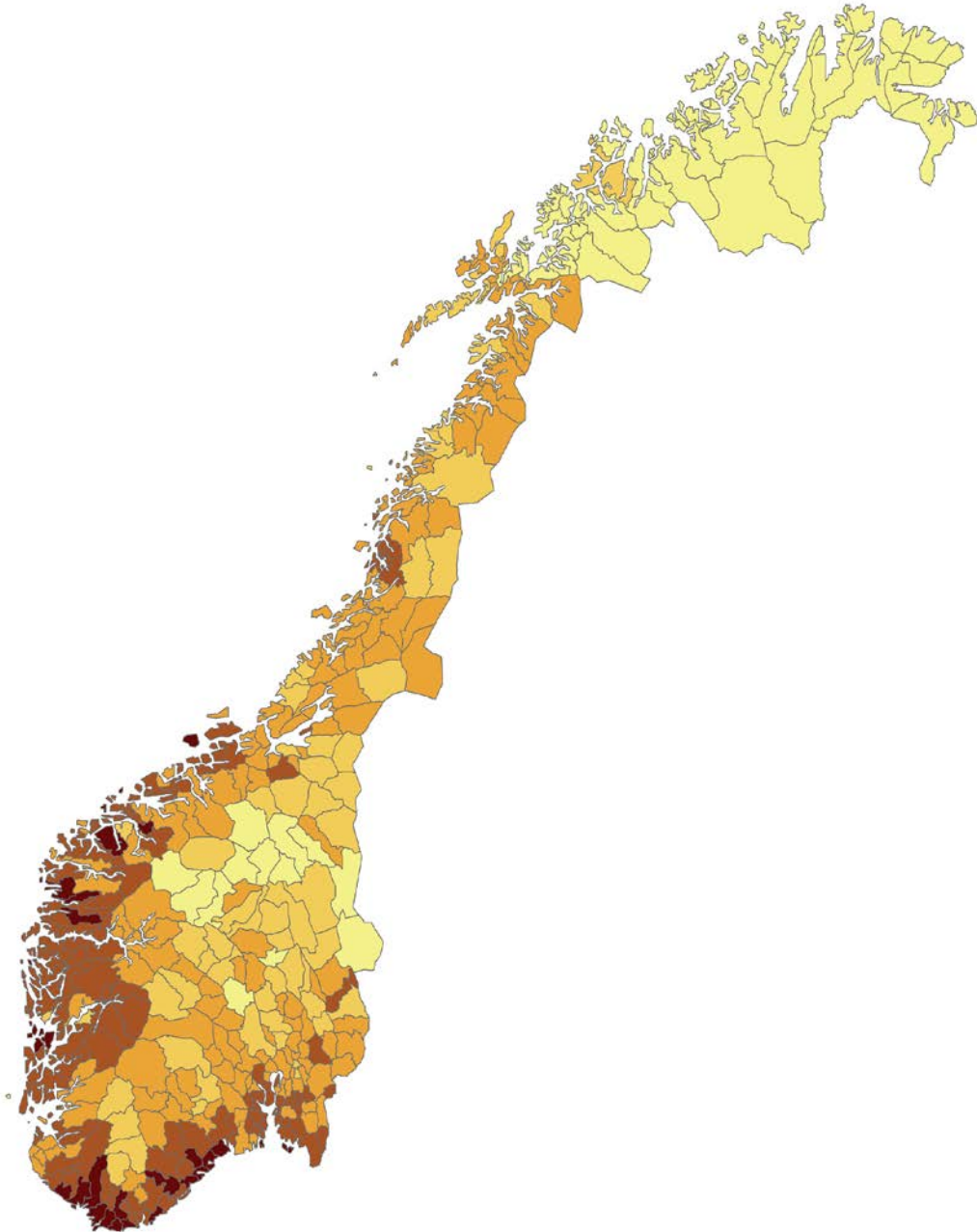
© Oppdatert September 21, 2016 ARKIV



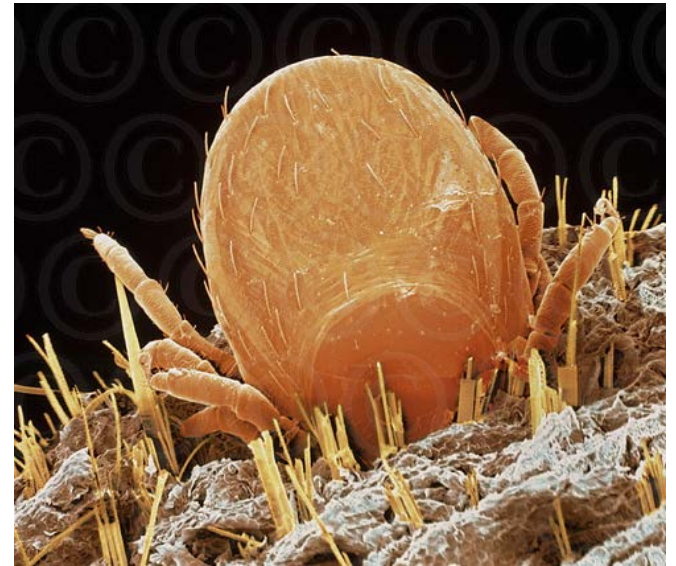Flått - *Ixodes*



Utbredelse skogflått (*Ixodes ricinus*)



Jore et al 2011



Ixodes ricinus stadier

Foto: Vivian Kjelland



Smitte

Borrelia – bakterie (antibiotika)

TBE - virus (Tick-borne encephalitis) (vaksine)

MSIS - Meldingssystem for smittsomme sykdommer

Systemisk borreliose & TBE, Norge

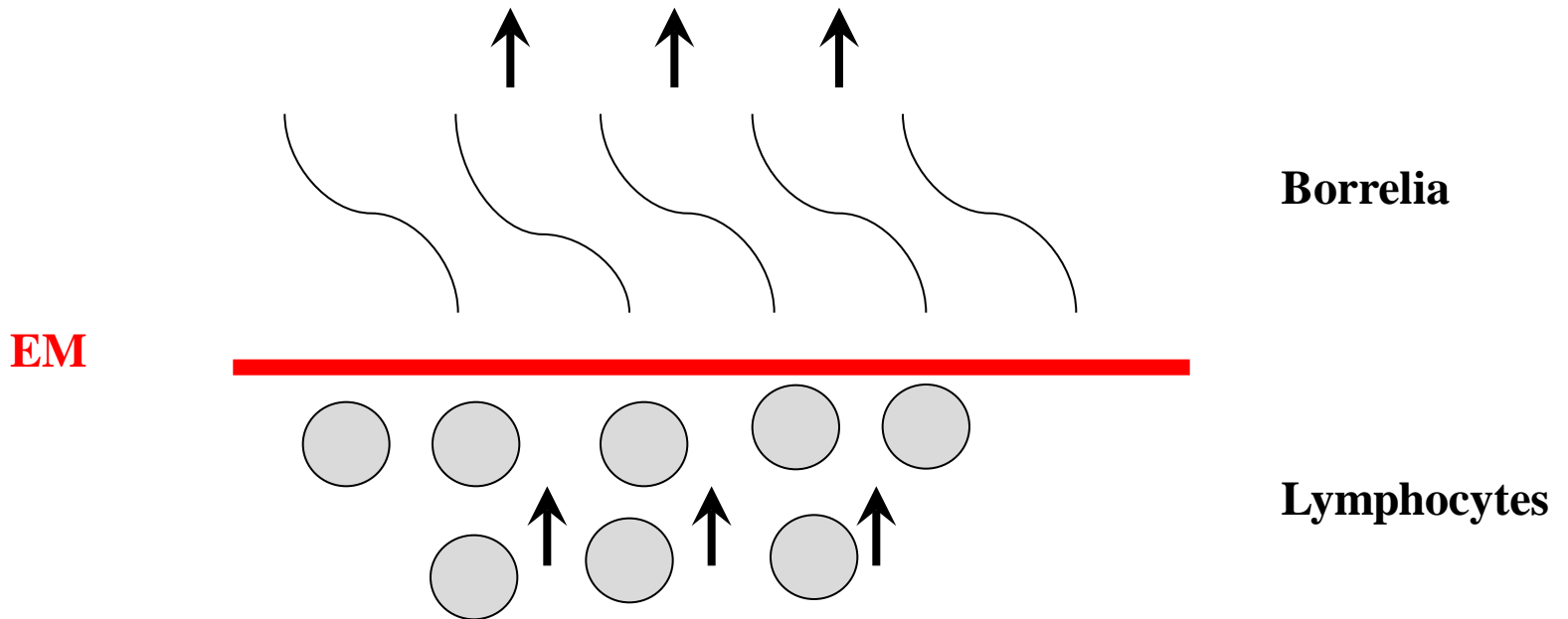
Sykdom	2009	2010	2011	2012	2013	2014	2015
Systemisk (disseminert) borreliose	273	288	247	256	315	321	425
TBE: skogflått hjernebetennelse (tick-borne encephalitis)	10	11	14	7	6	13	9



Lokal borreliose

Utslett

Erythema Migrans (EM) = cellular immunity “chasing” borrelia?




Svensk tilfelle 1930:

«(...) utslettet begynte i venstre lyske, bredte seg rundt begge hofter så erytembåndene løp sammen over korsryggen (...). Erytemet vandret med en hastighet på 5–6 mm i døgnet oppover halsen og nedover underekstremitetene, for til slutt etter 3 1/2 måned å forlate pasienten via hode og tær.»

Allmennlege, hudspesialist (og ordfører i Arendal) Stian W. Erichsen (1905–92). Foredrag 1977, bilder av utslett:

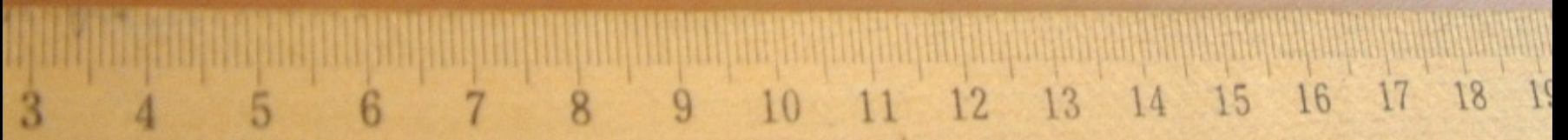
«Jeg pleier å behandle disse pasientene med penicillin, og da blir de bra, så det er nok en slags infeksjon.»



B10036

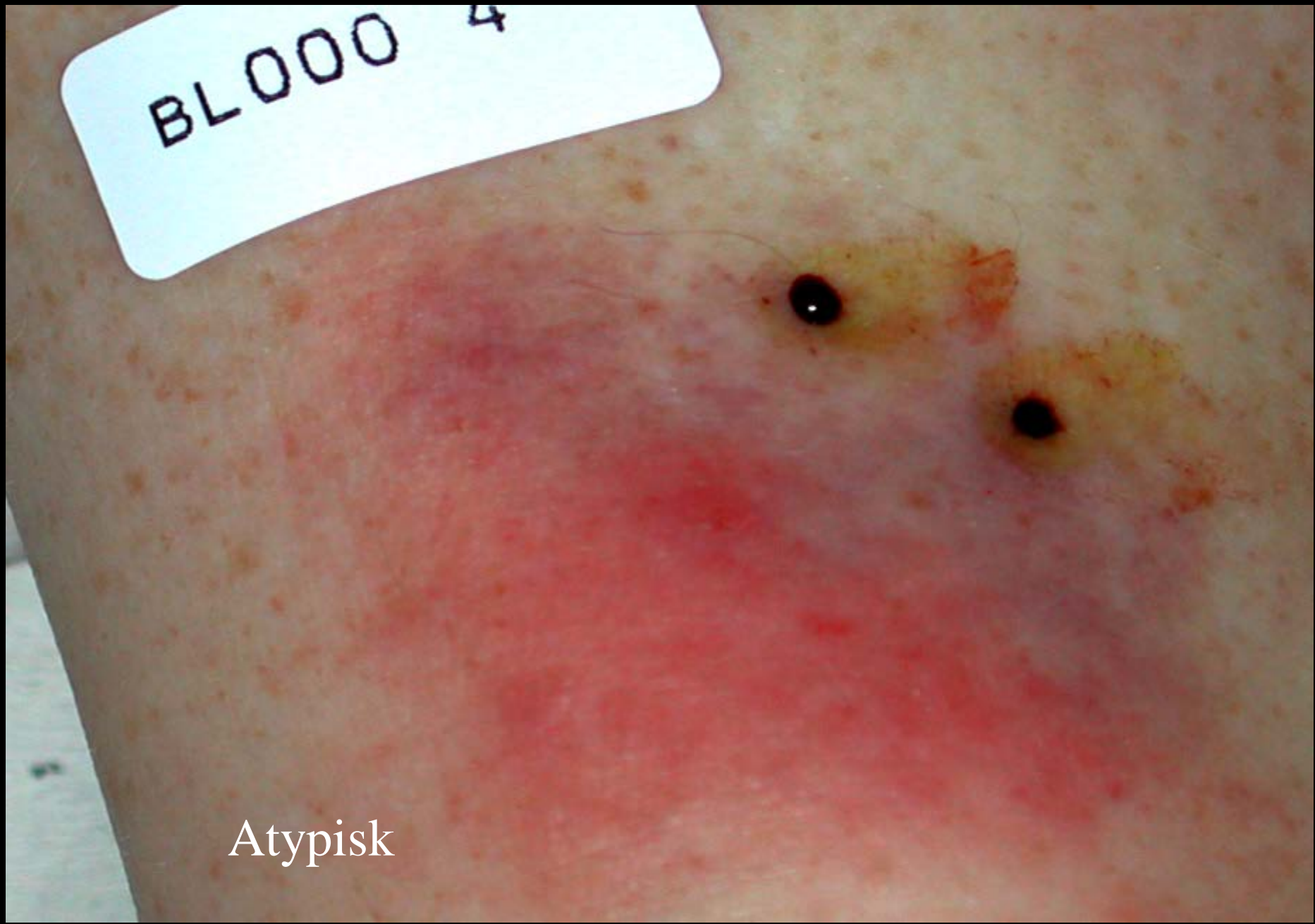Annulær

Ikke annulær

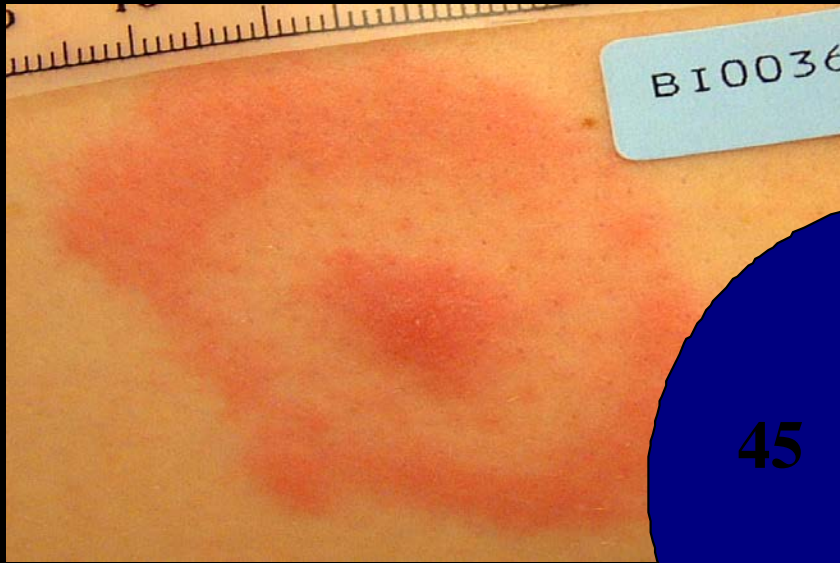

BLOOO 4

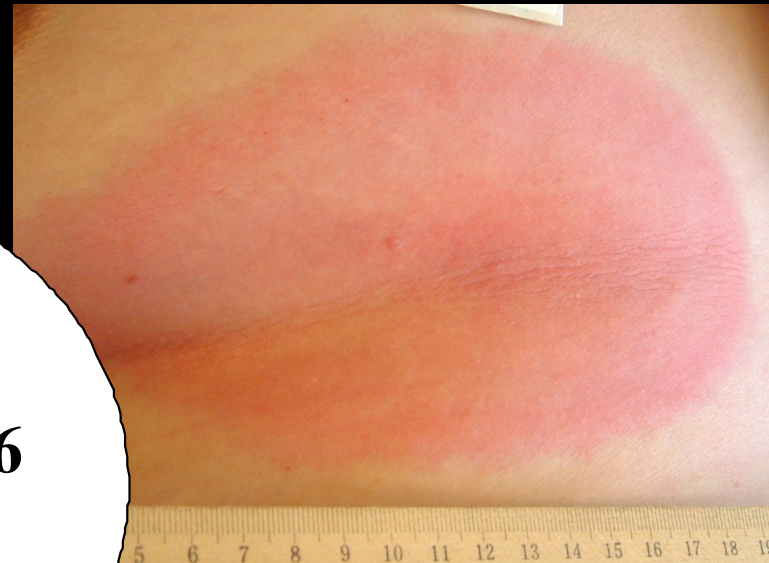Atypisk



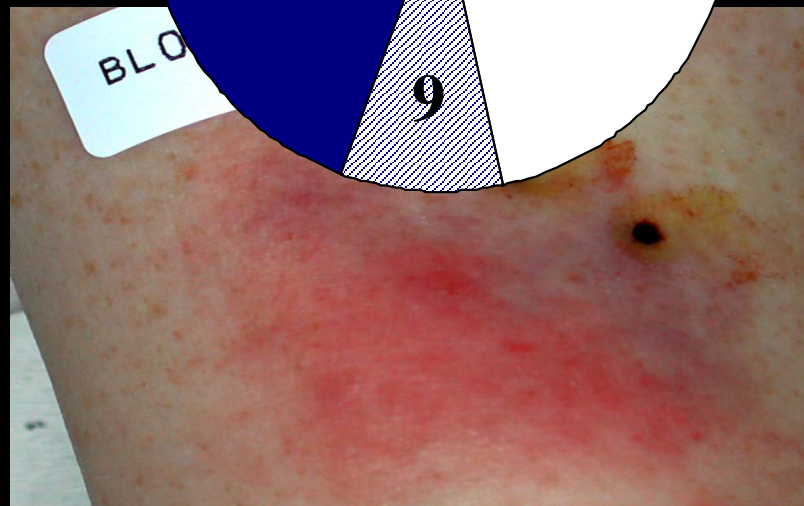
Verifisert EM



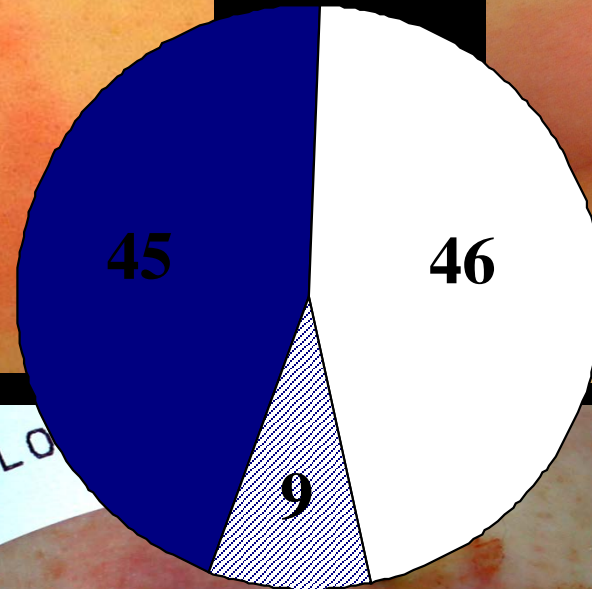
Annulær

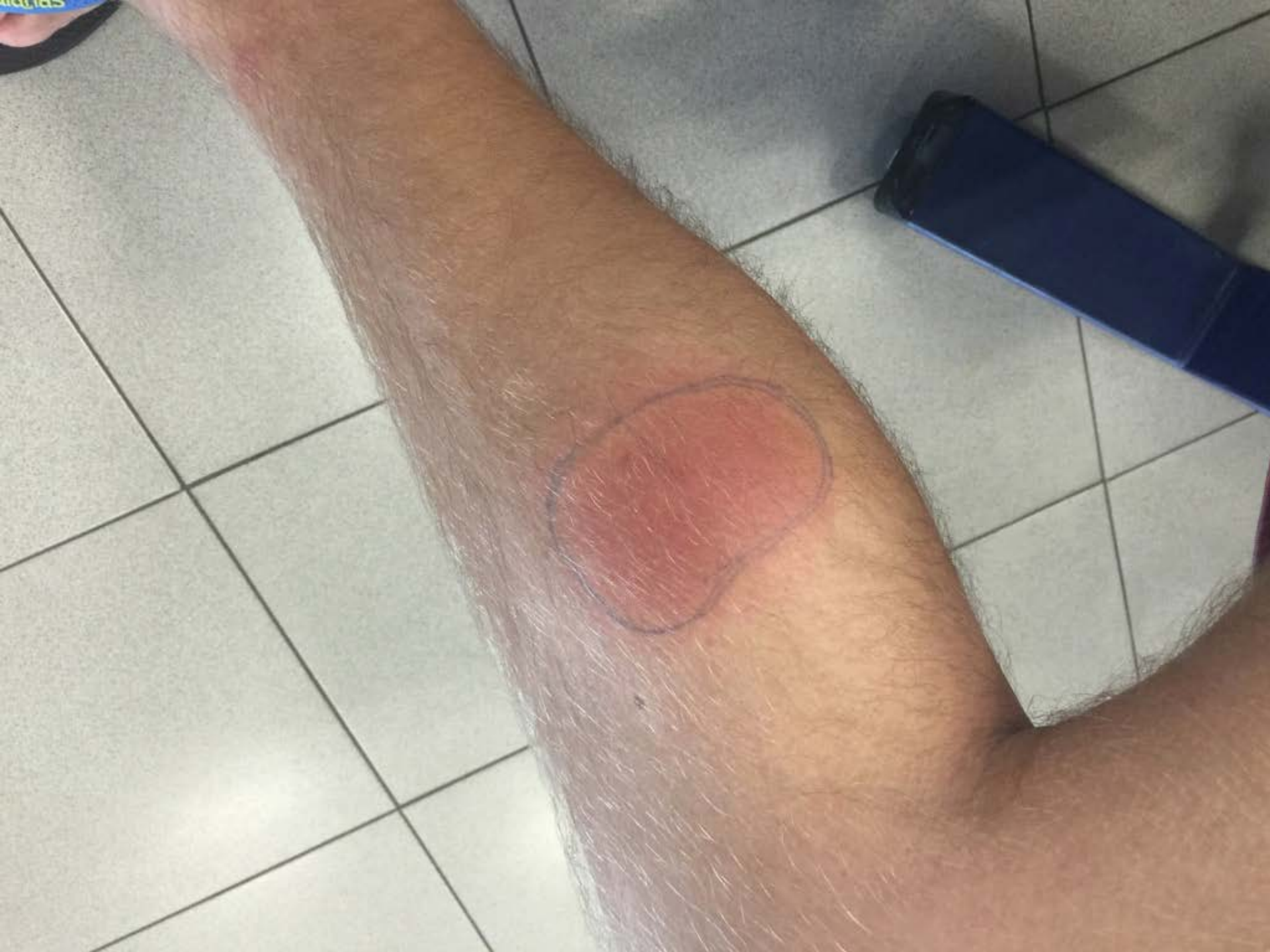

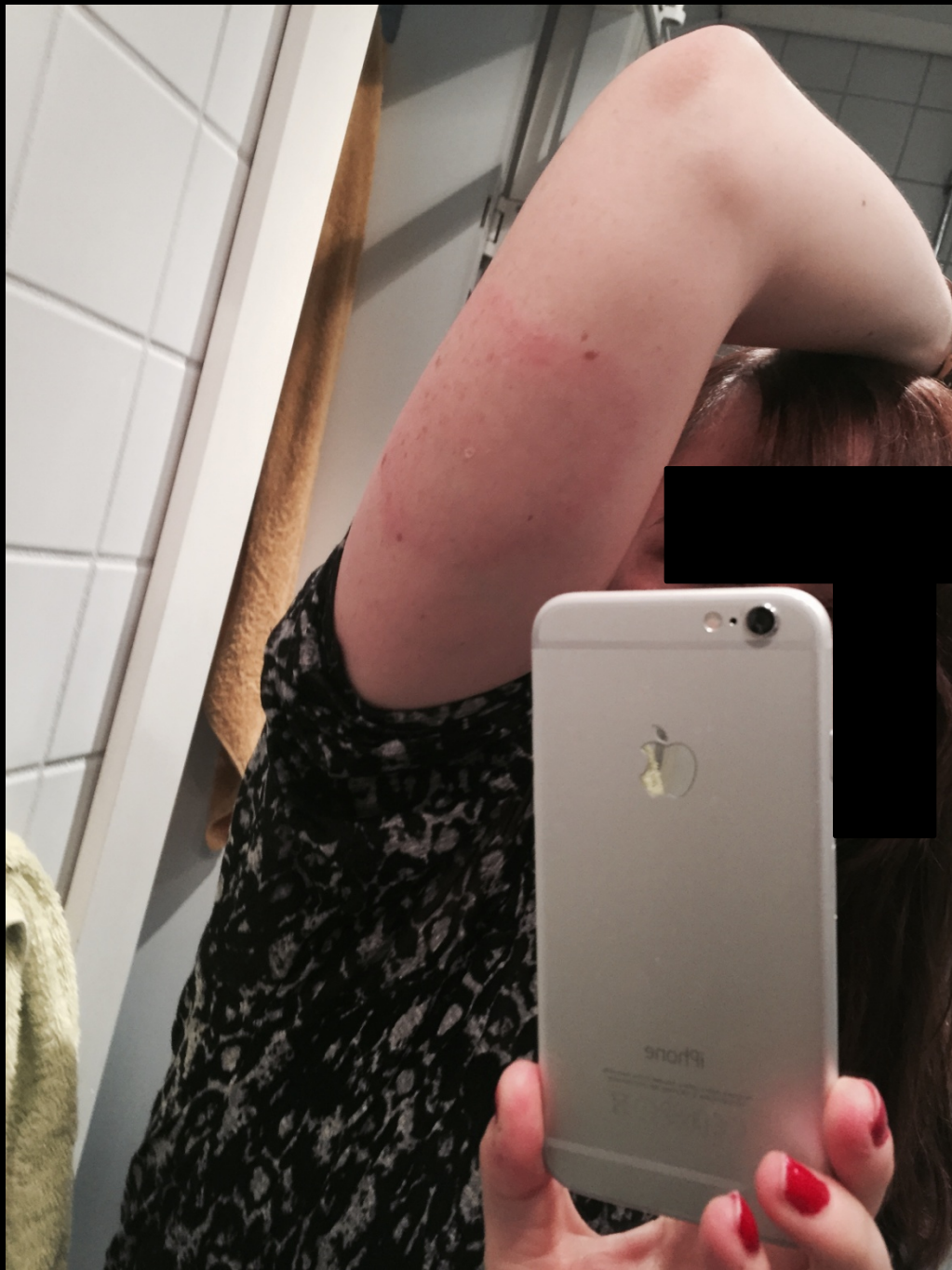Ikke annulær



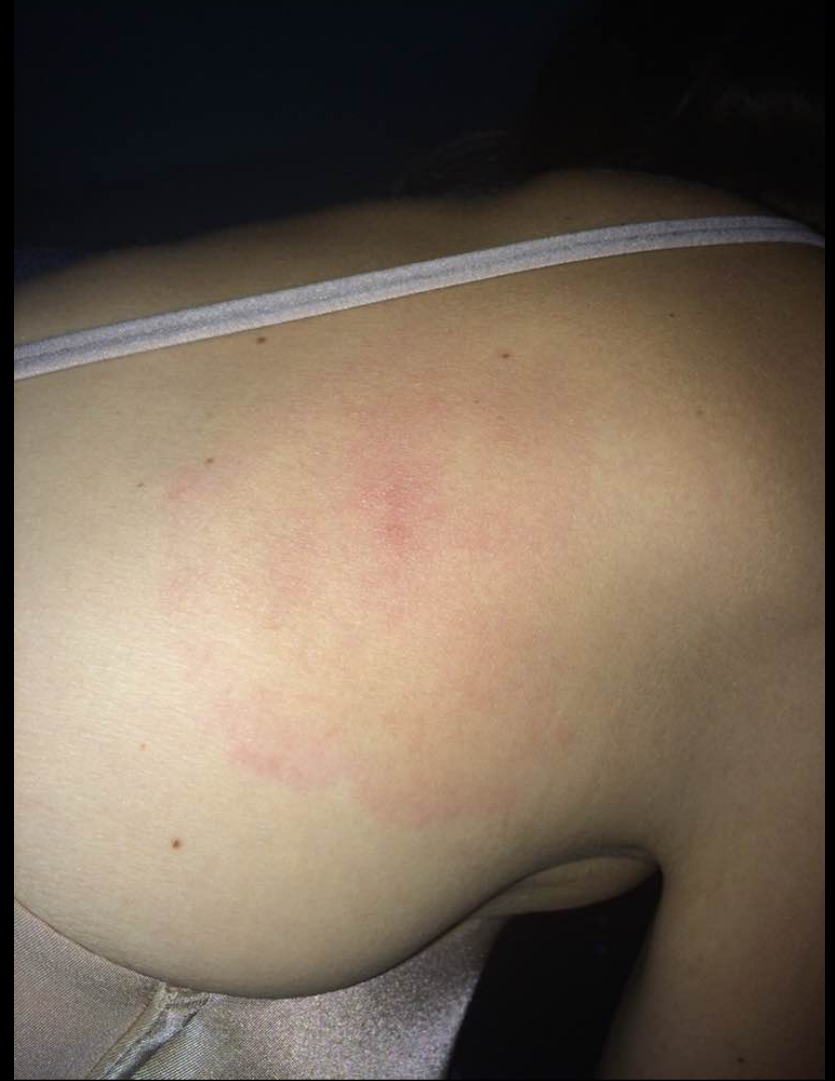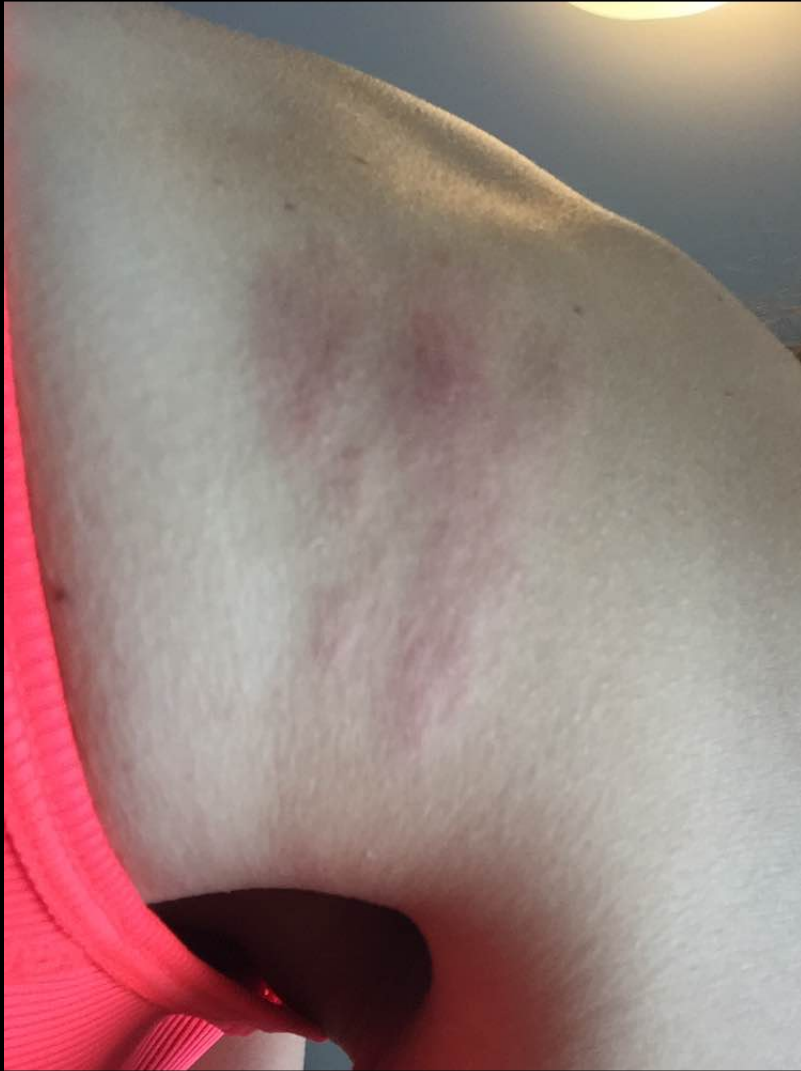Atypisk



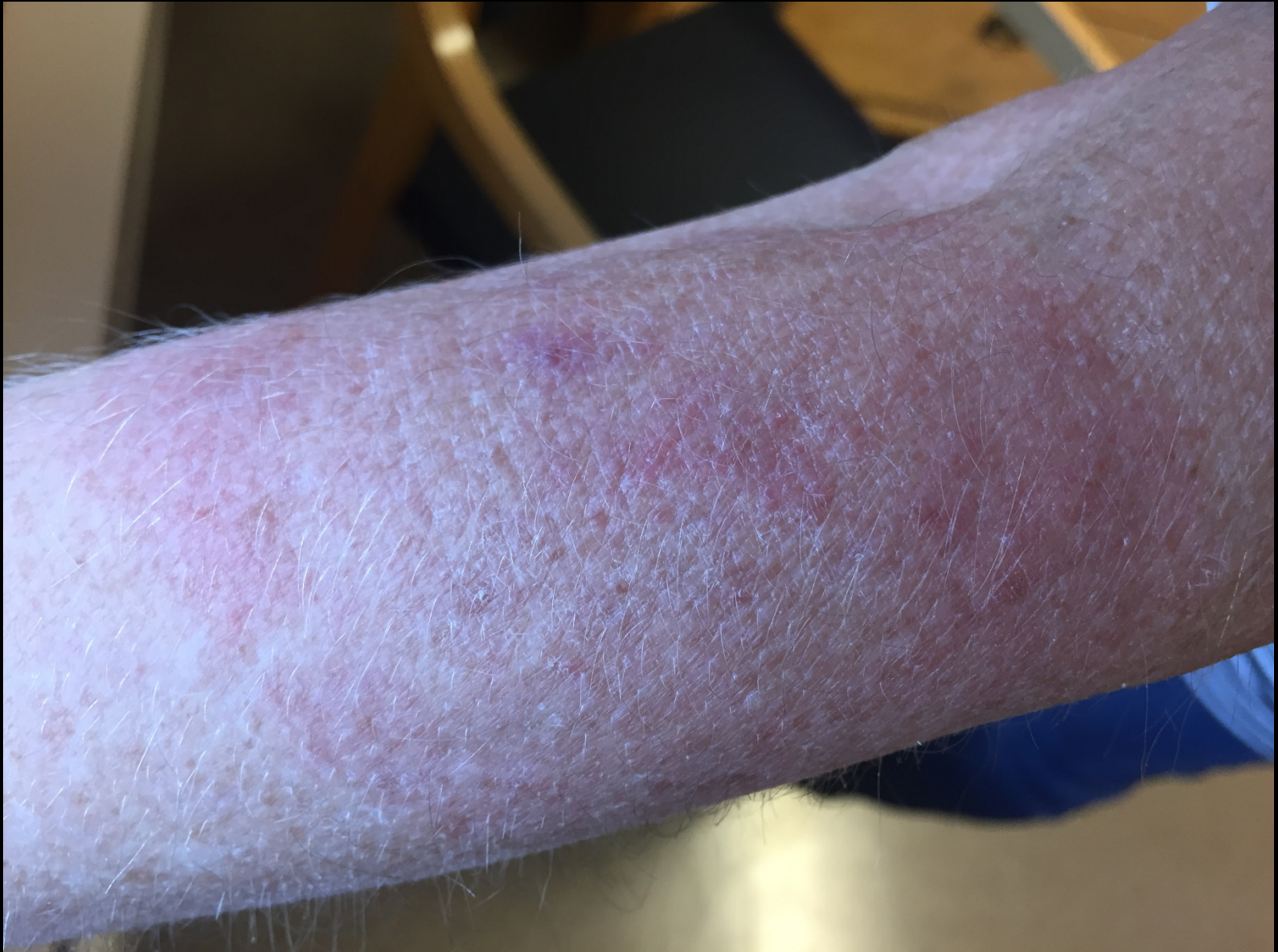



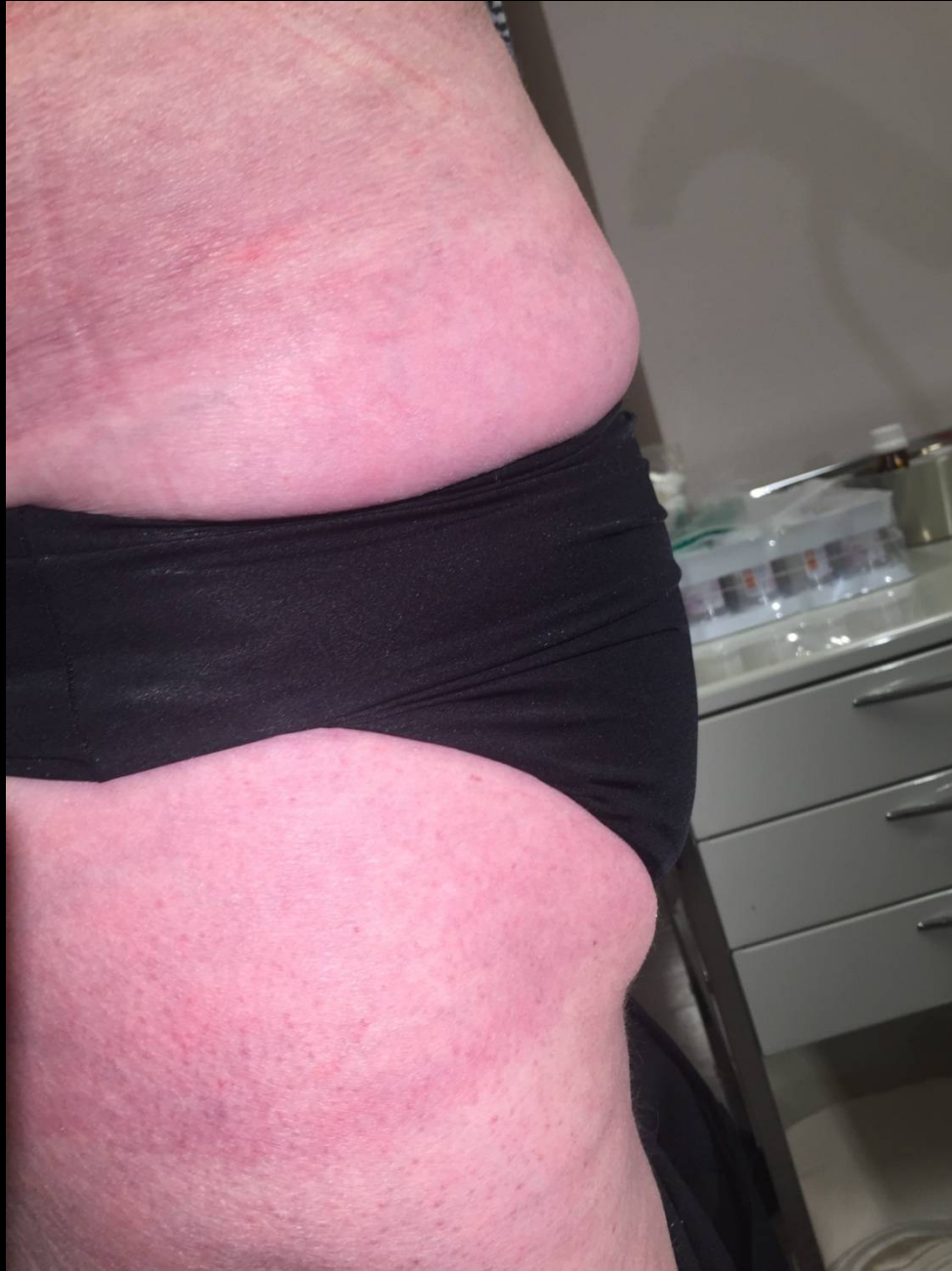Venstre bilde: medio august. Høyre bilde: start september



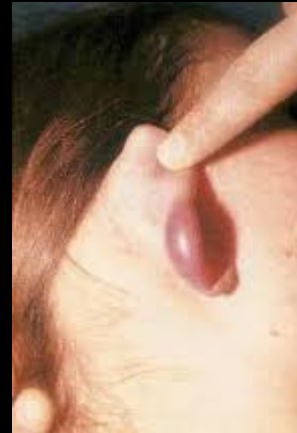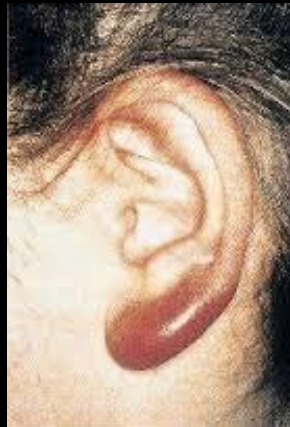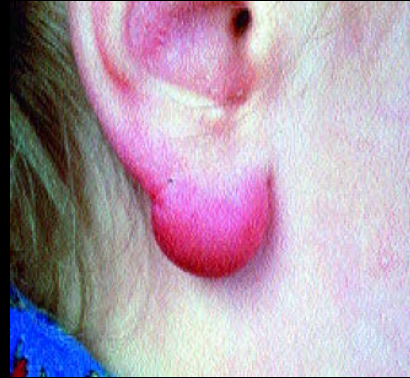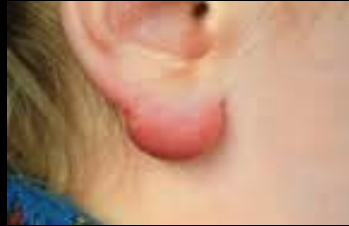Eksematøst

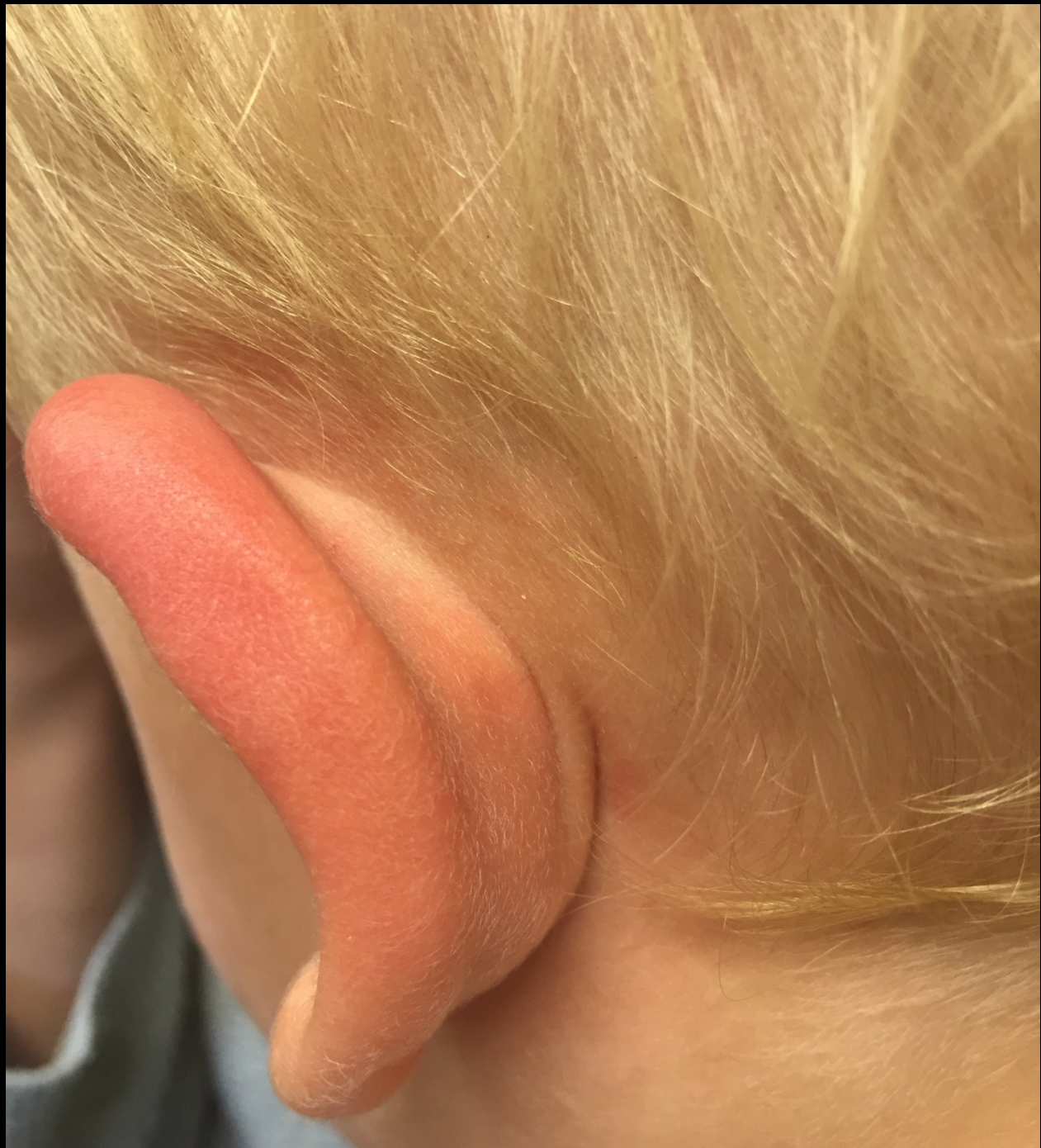

Rygg/hofte

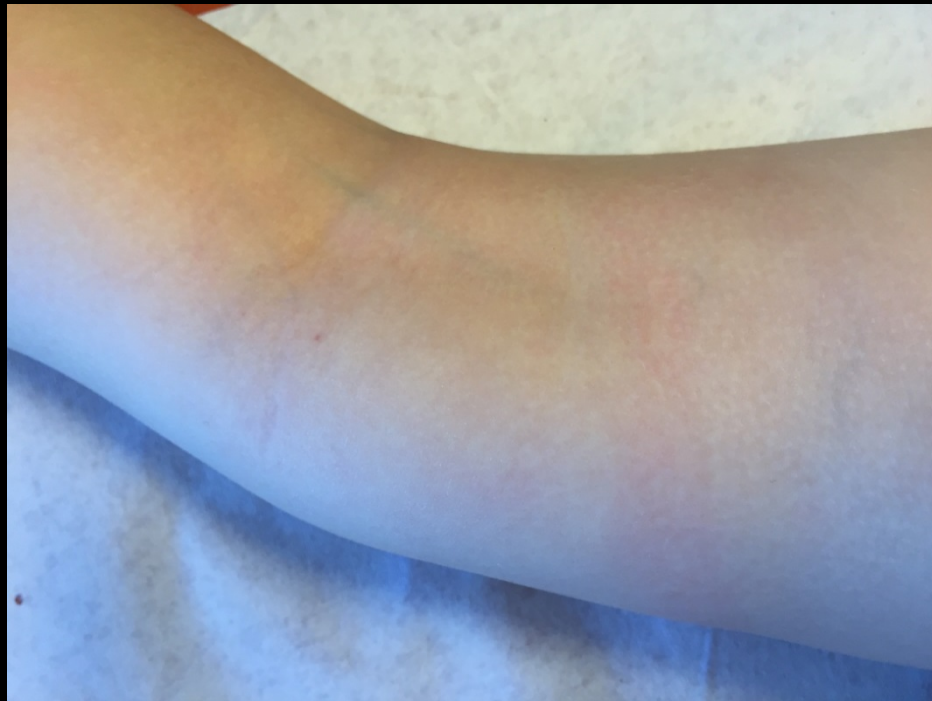
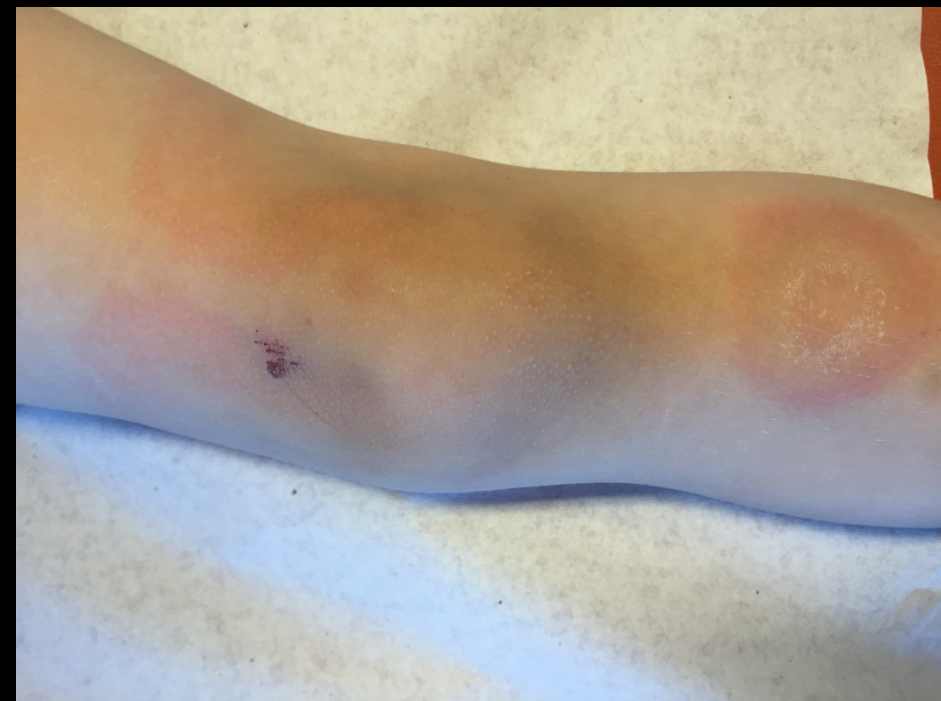
Lymfocytom (barn)





Multiple EM

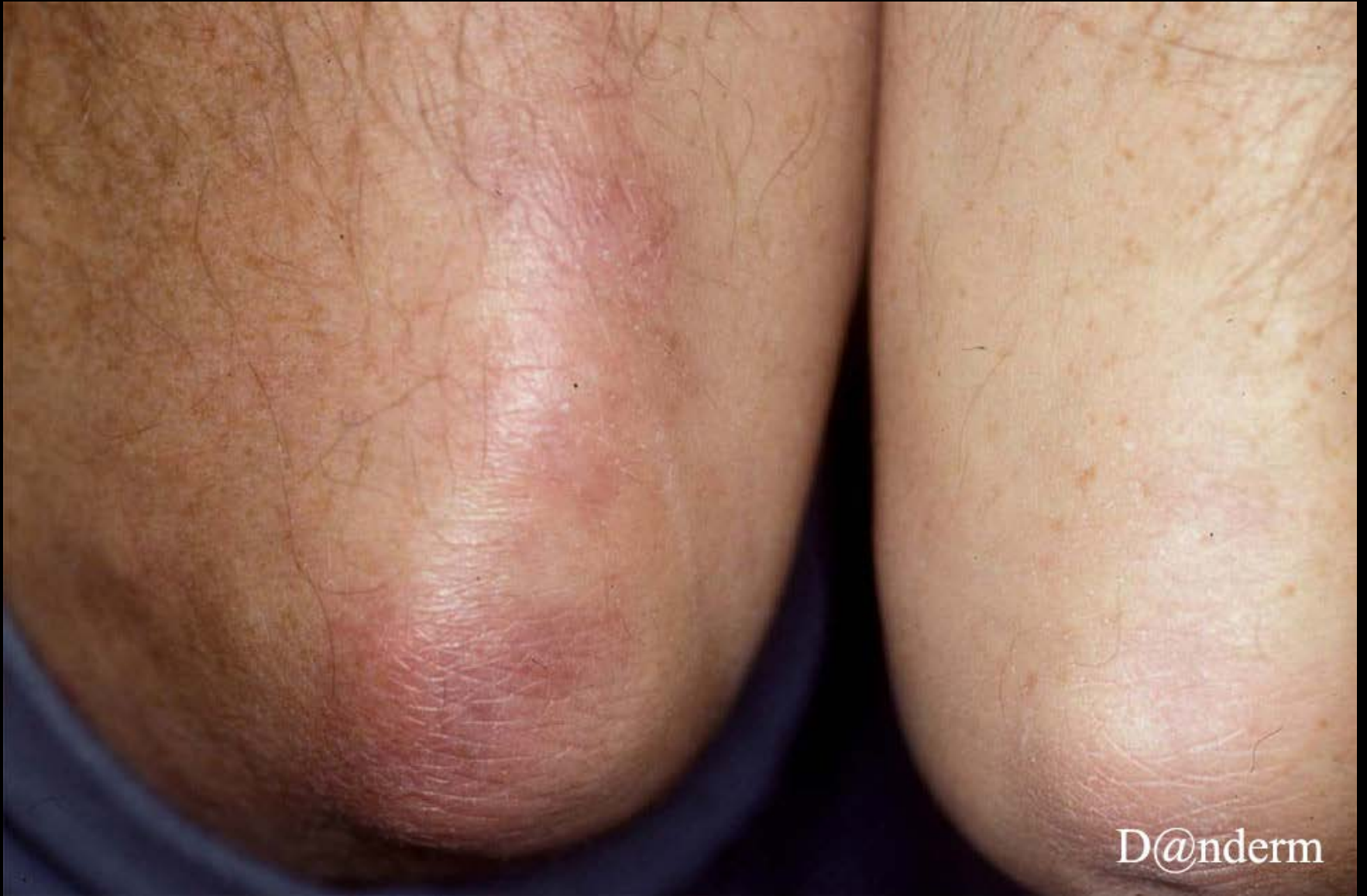

ACA

Acrodermatitis Chronica Atrophicans

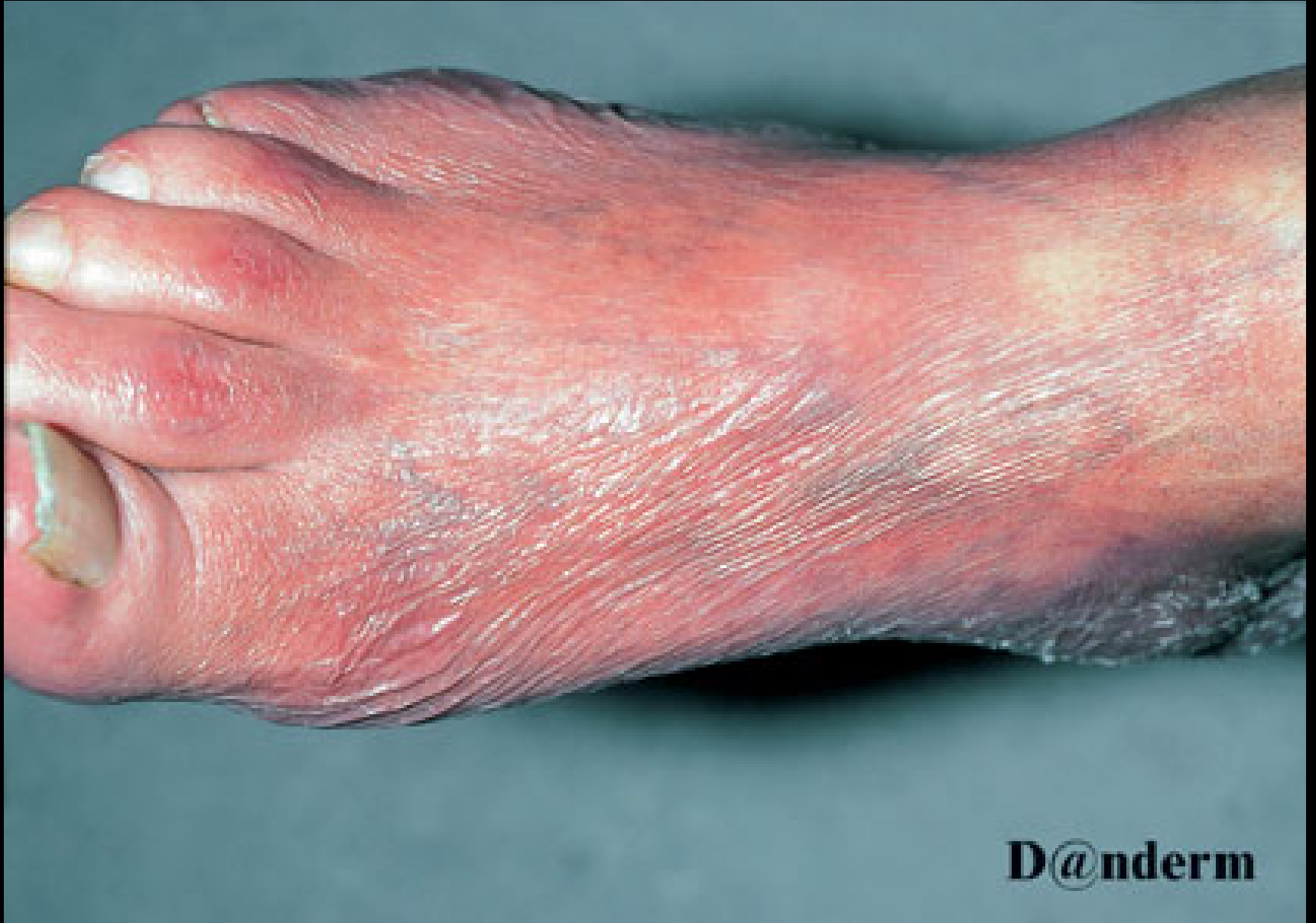- Eldre kvinner
- Stasjonær, blårød misfarging hud
- Strekke- (ekstensor) side bein og armer
- Skader underhudsbindevev - "hudskrumping" - blir papirtynn og gammel ("sigarettpapirhud")
- Samtidige muskel- og leddsmerter
- Ledsagende polynevropati
- Høye borrelia antistofftitre

ACA



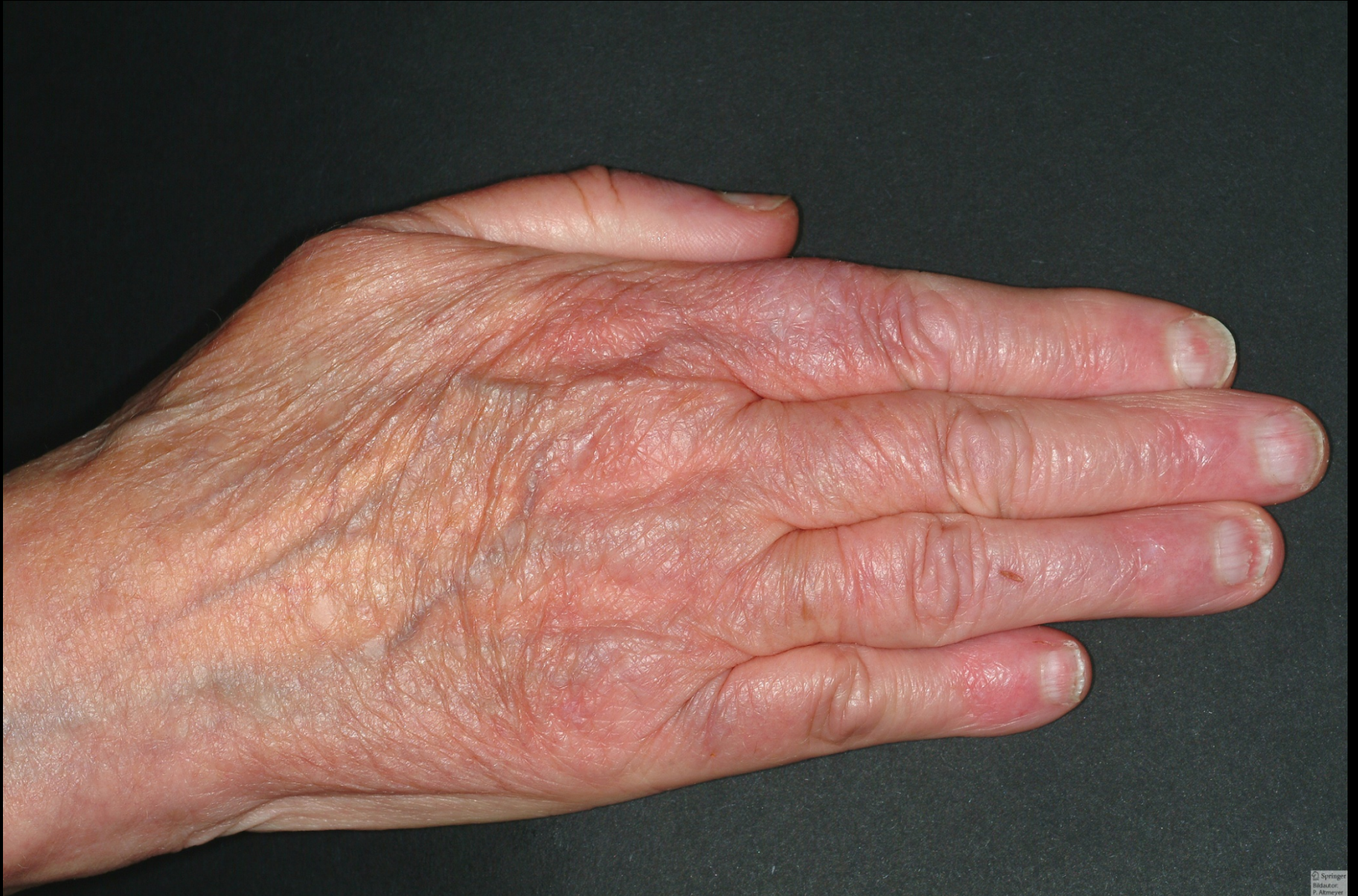D@nderm

ACA

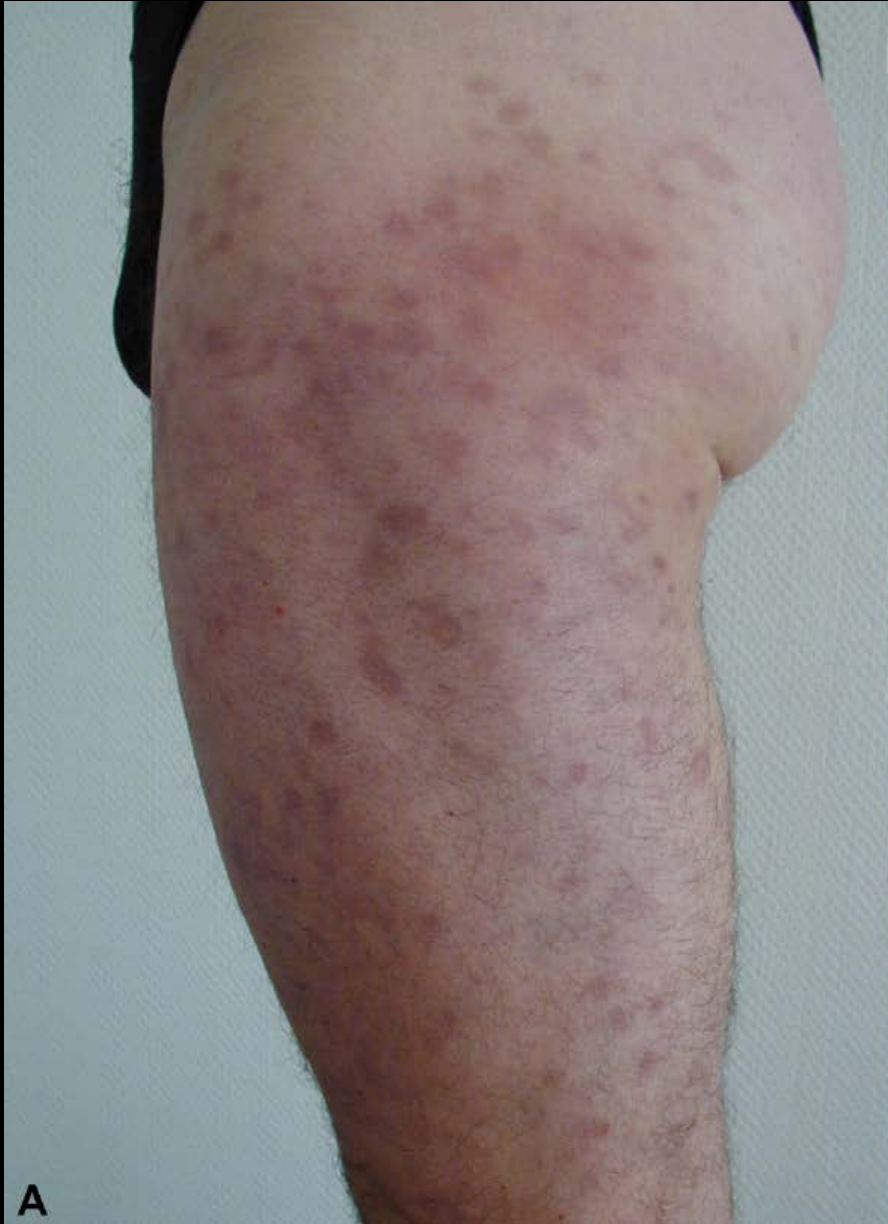

D@nderm

ACA

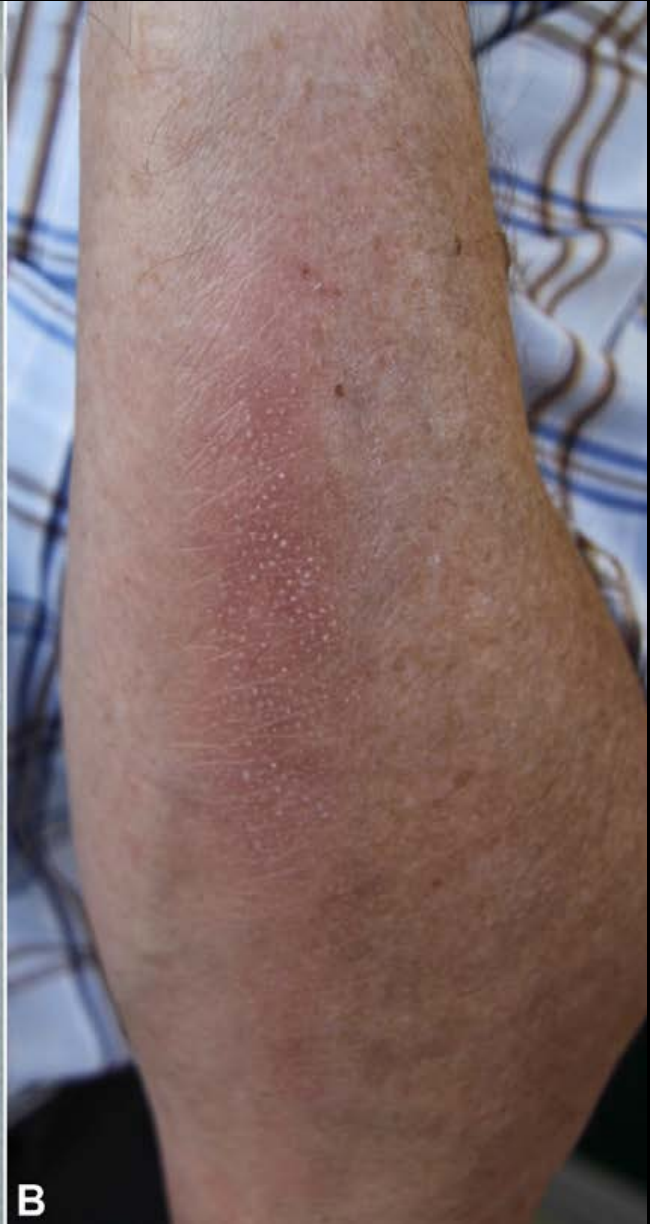

ACA



A

Makulært



B

Papuløst

Bitt av flått

– er jeg smittet
med Borrelia?

Tidlig diagnose
og behandling
forhindrer alvorlig
sykdom.

Utbredt sykdom
kan oppstå uten
forutgående utslett.

Viktig om flåttsykdom

Her kan du lese mer om:

- hvordan du fjerner flått raskest mulig.
- hva du skal gjøre hvis du har fått utslett eller har blitt syk etter flåttbitt.
- hvilke prøver som kan være aktuelle å ta.

Oppsøk lege dersom du får et rødt utslett som vokser utover bittestedet (eller andre symptomer). Utslettet skal alltid behandles med antibiotika. Blodprøver er ikke nødvendig.

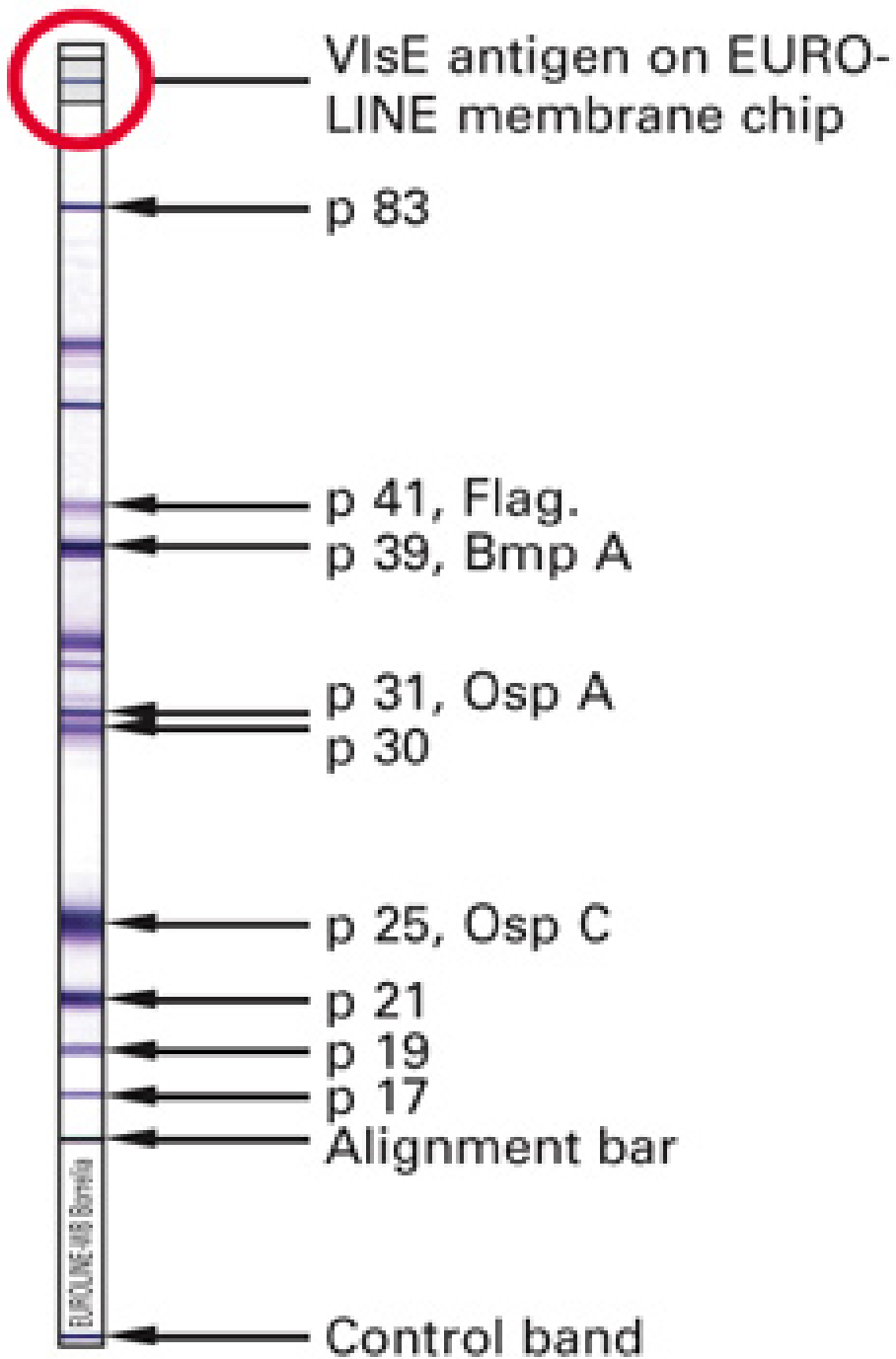
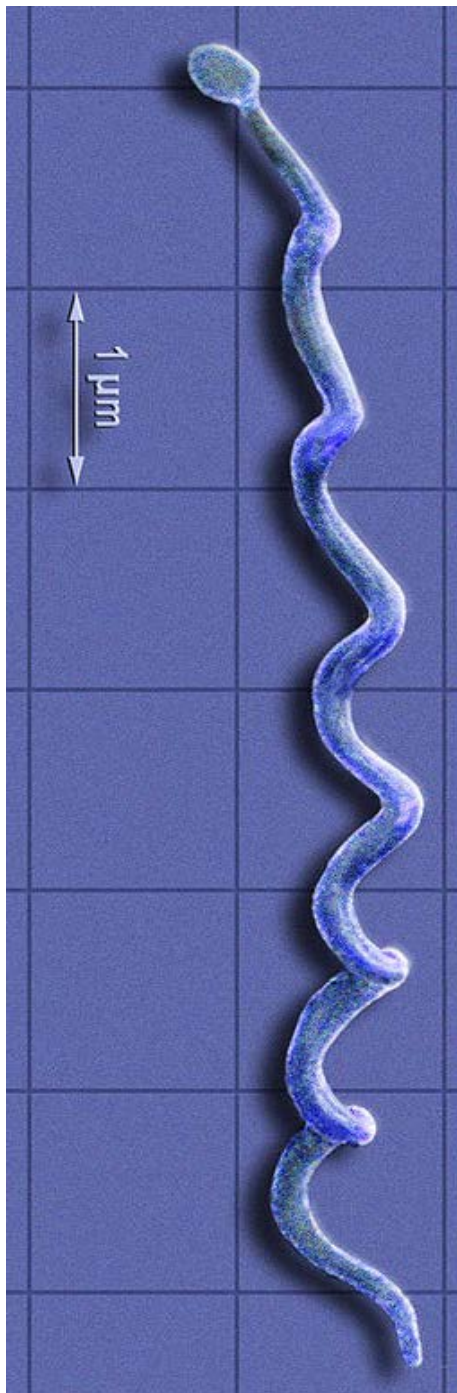
Mer info finner du her:

Nasjonalt kompetansesenter
for flåttbårne sykdommer
– Flåttsenteret ved Sørlandet Sykehus HF
www.flattsenteret.no


FLÅTTSENTERET

 lyme.no
Norsk Lyme Borelliose - Forening

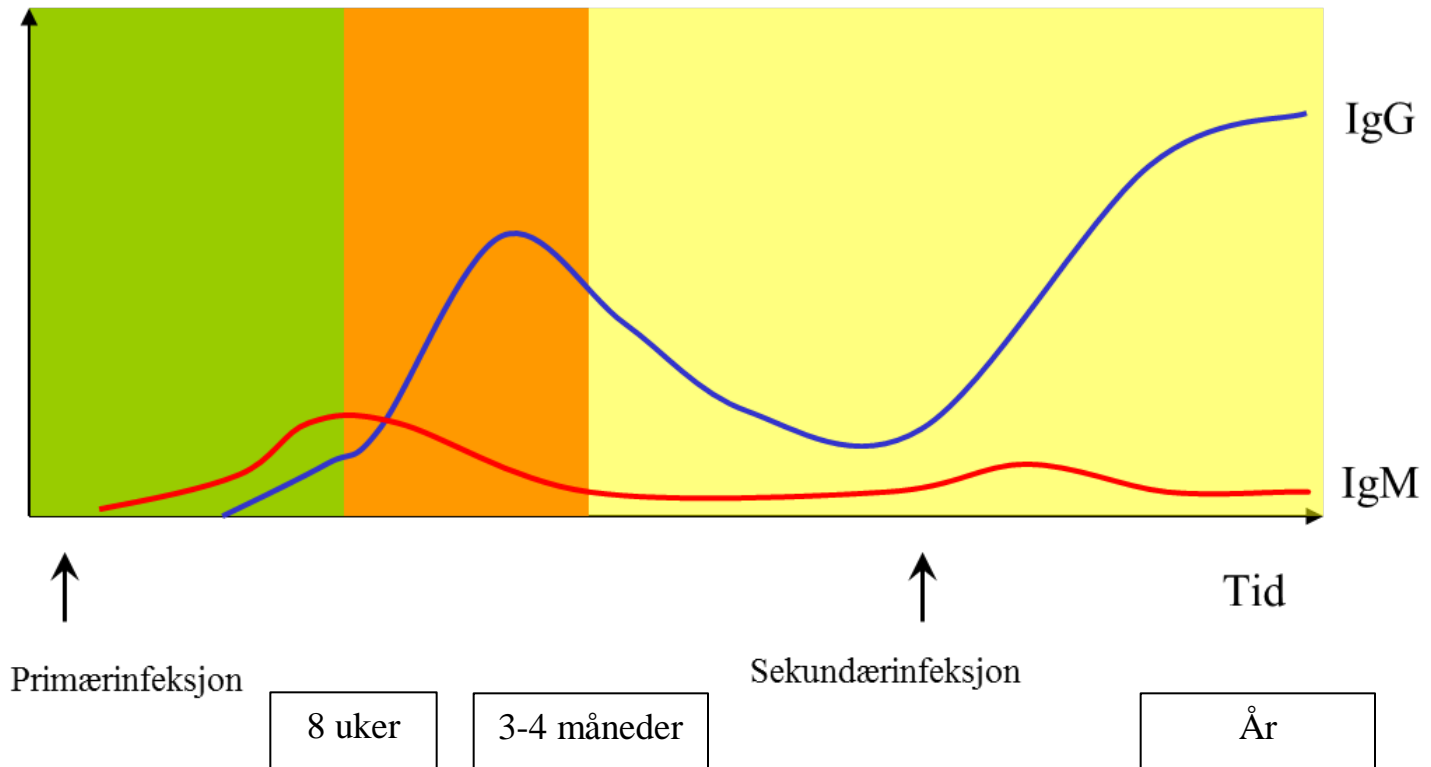

EXTRA
STIFTELSEN



Borreliaantistoff-fortolkninger

Immunbiologisk bakgrunn

Konsentrasjon av
spesifikt antistoff

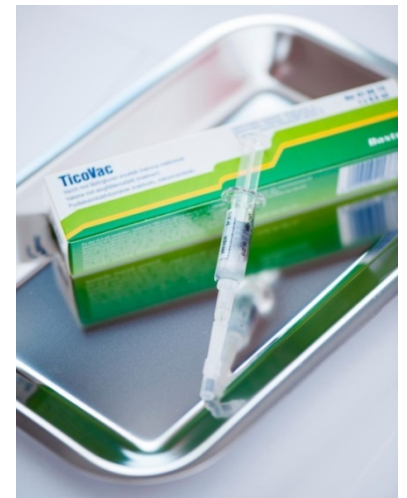

*Falskt positivt serologisk prøvesvar ved mistenkt borreliose.

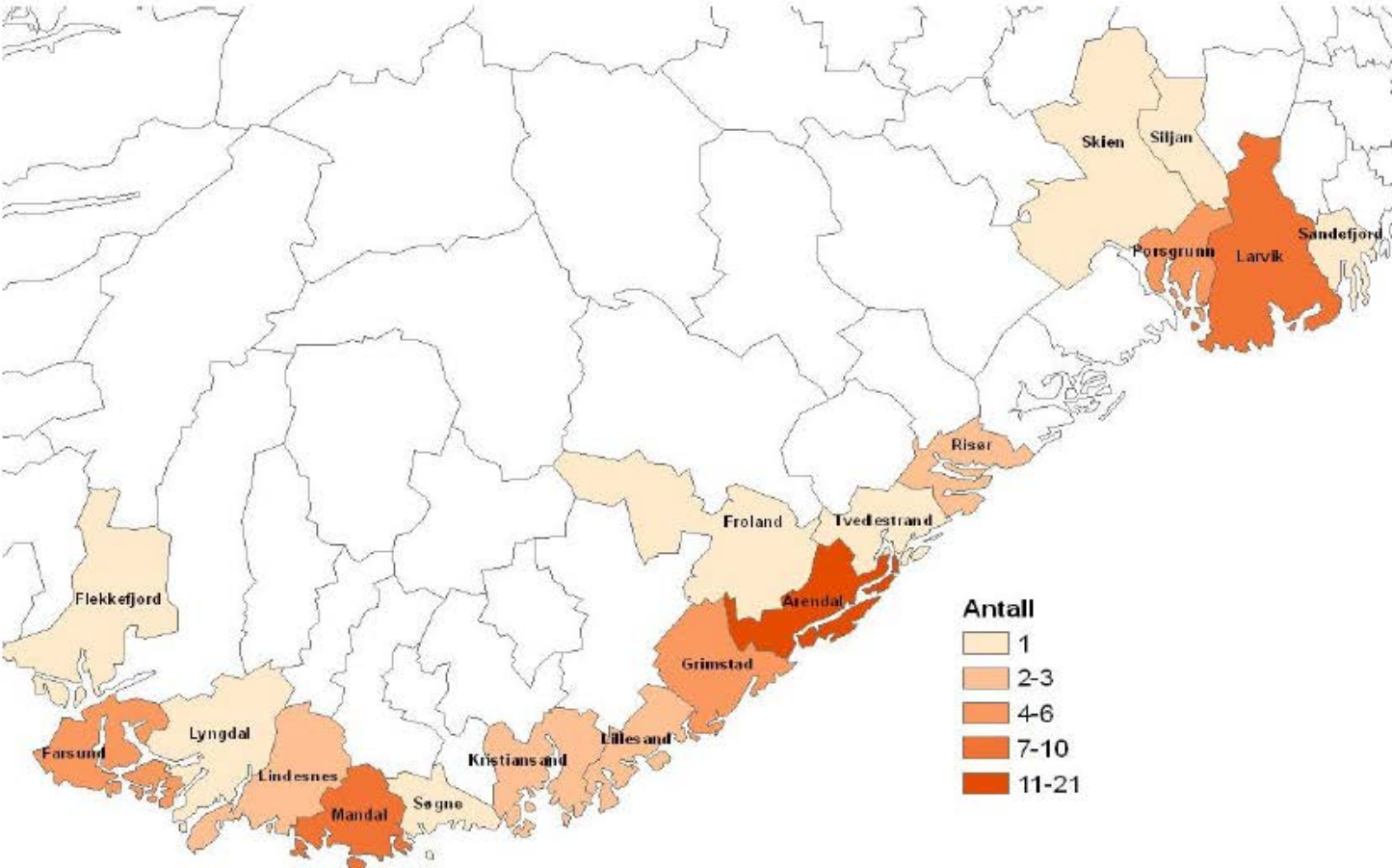
E Ulvestad & EK Kristoffersen, Tidsskr Nor Legeforen 2002; 122: 88 – 90.

TBE

- Ca. 60 tilfeller meldt smittet i Norge
- Smitter umiddelbart ved bitt
- Symptomatisk behandling
- Vaksine vurderes til personer som ferdes mye i skog og mark i aktuelle områder og som *erfaringsmessig ofte blir bitt av flått*

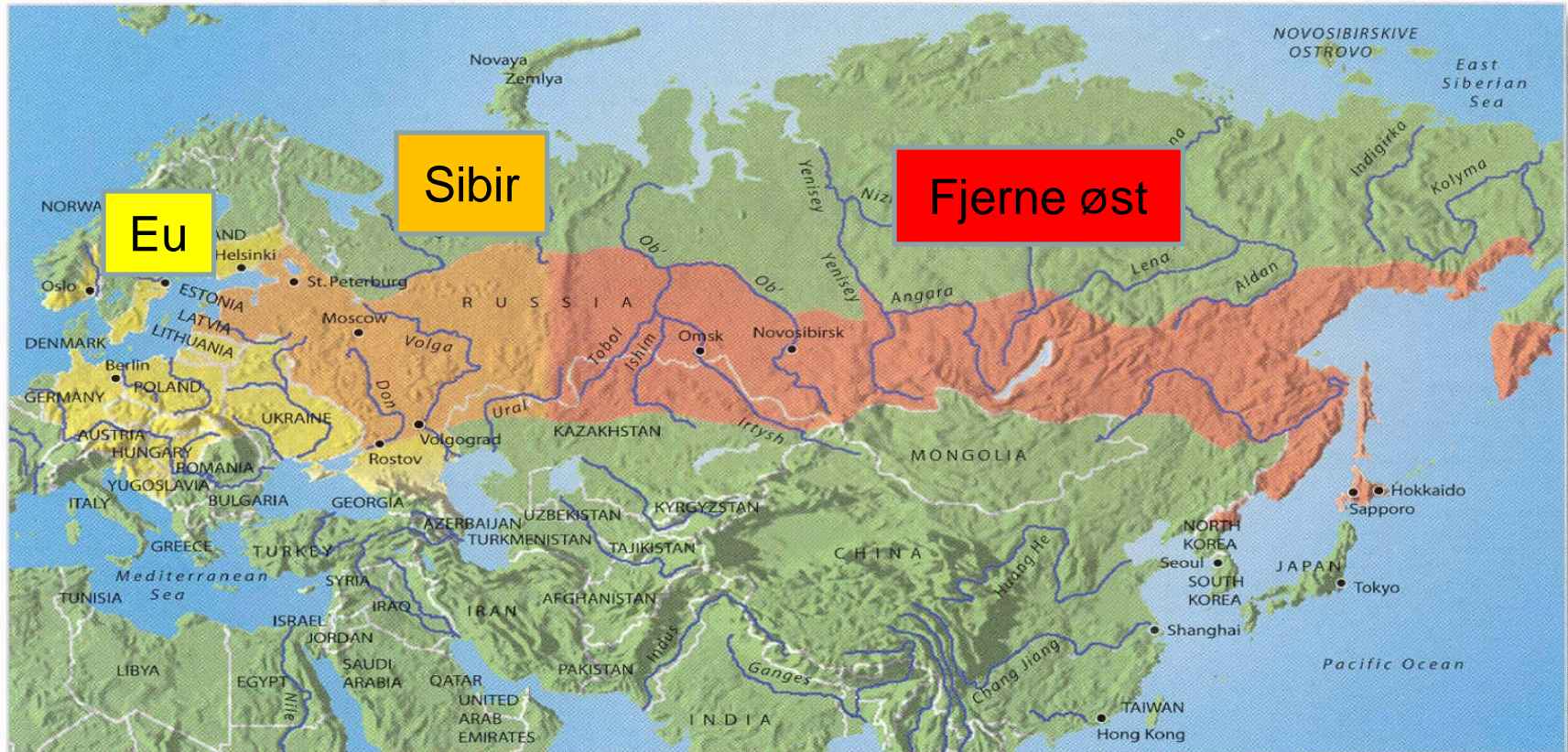


Figur 6. Kommuner med tilfeller av skogflåttencefalitt meldt MSIS i perioden 1994–2012. Kommuner med mørkere farge har flest meldte tilfeller



Utbredelse TBEV-EU, TBEV-Sib, TBEV-FE

Distribution of Western and Eastern subtype of TBE virus



J.Suss Postdam Symposium on Tick-borne Encephalitis (1997) from national health Institutes

Smitteagens i flått, Sørlandet

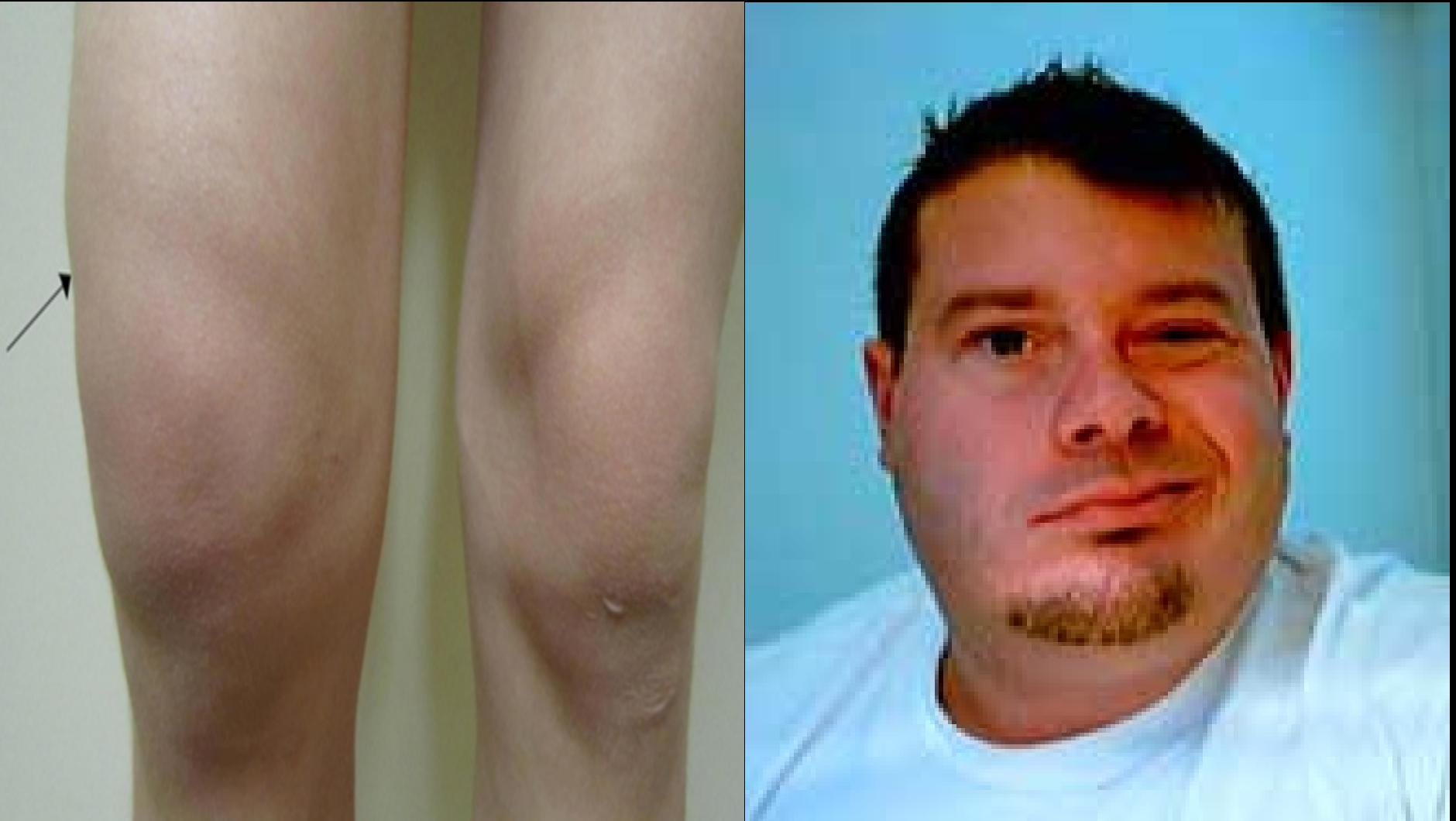Mikrober	Andel flått med funn
<i>Borrelia burgdorferi</i> s.l.	~30%
<i>C. Neoehrlichia mikurensis</i>	~10%
<i>Anaplasma phagocytophilum</i>	~4%
<i>Rickettsia helvetica</i>	<1%
<i>Borrelia miyamotoi</i>	<1%
TBE-virus	<1%

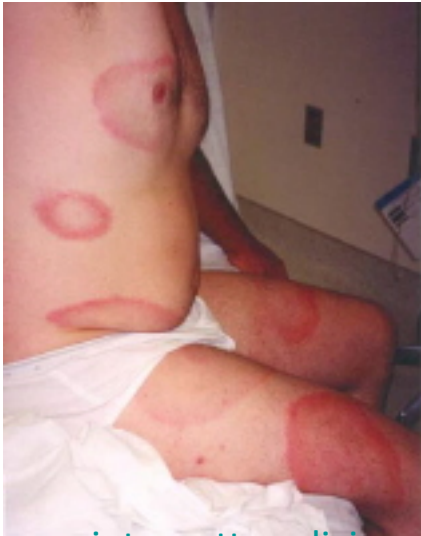Flåttbårne sykdommer, Norge

Mikrobe	Sykdom påvist i Norge
<i>Borrelia burgdorferi</i> s.l.	Erytema migrans (EM), leddbetennelse, hudlidelser, neuroborreliose
<i>C. Neoehrlichia mikurensis</i>	Ingen
<i>A. phagocytophilum</i>	Mild sykdom - ett par påviste tilfeller totalt
<i>B. miyamotoi</i>	Ingen
<i>R. helvetica</i>	Ingen
TBE-virus	10-20 tilfeller av hjernebetennelse årlig



Utbredt borreliose





Sjeldne varianter

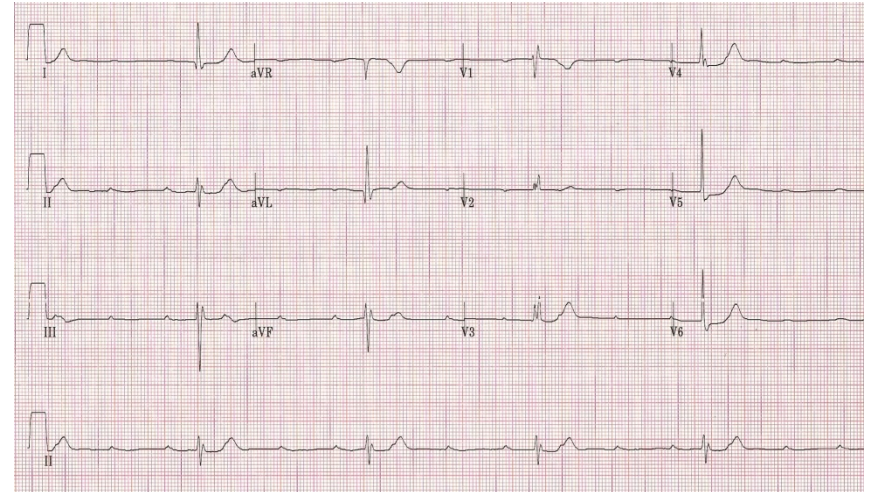
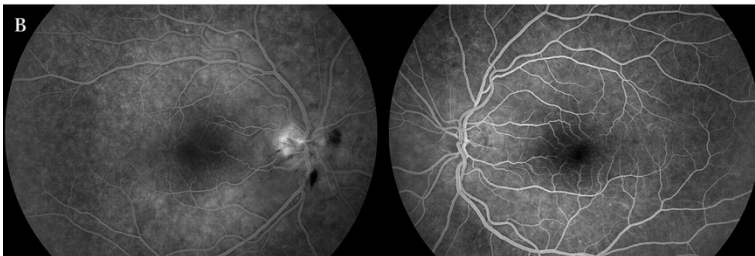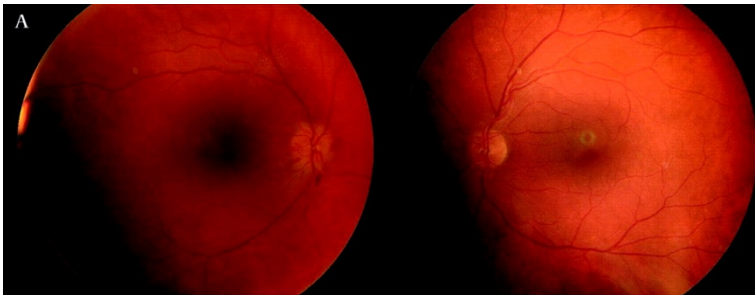
Multiple Erythema Migrans

www.internettmedicin.se

Synsnervebetennelse

Million M et al. Br J Ophthalmol 2011;95:1026

Rytmeforstyrrelse på
Hjertet :AV-blokk

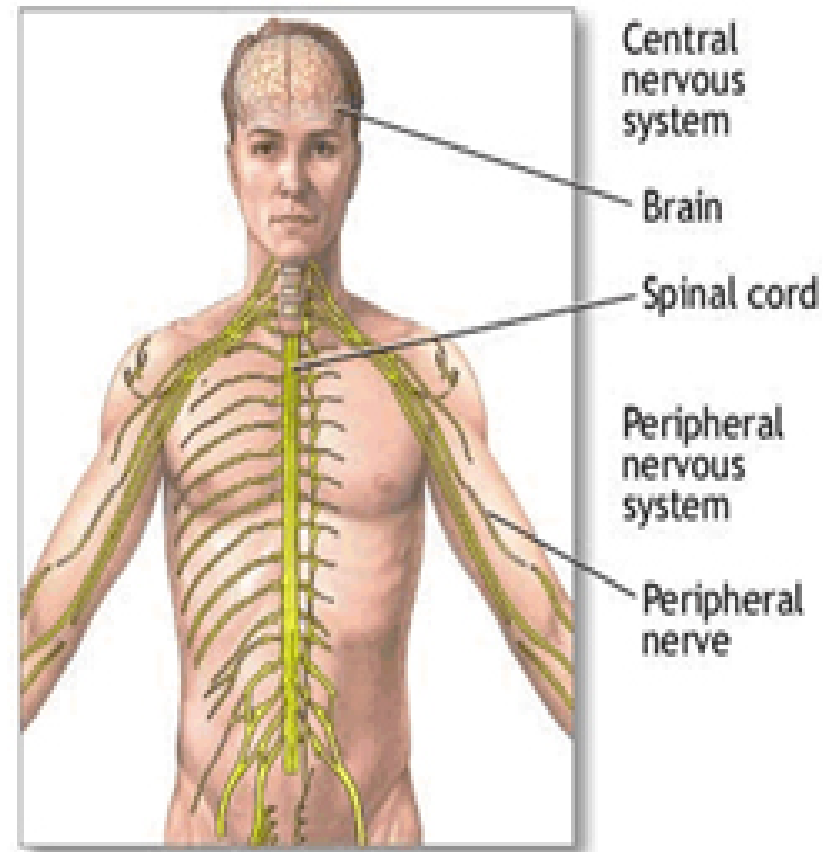


Akutt Lyme NeuroBorreliose (LNB) Bannwarth syndrom

Hjernehinnebetennelse

Utstrålende smerter (**natt**)

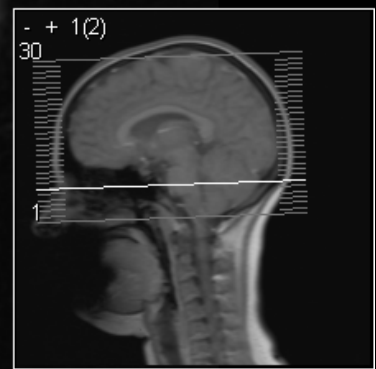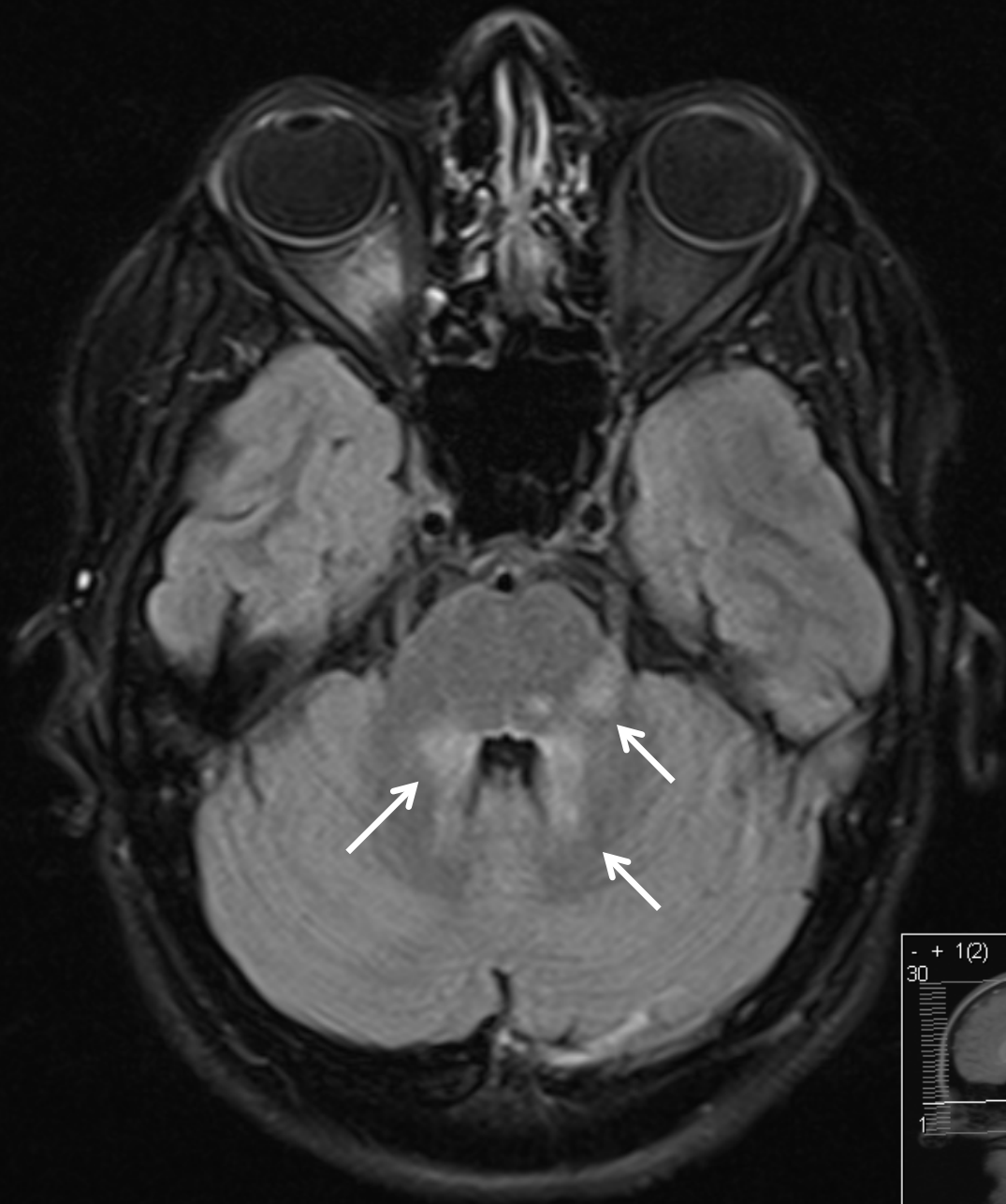
Lammelser og følelsesforstyrrelser



Betennelse i andre deler av CNS

- Polynevropati
- Nervepleksusbetennelse
- Mononevritter
- Hjerne og ryggmarg, cerebral årebetennelse





Dagbladet



ADVARSEL

Nå er FLÅTTEN ekstremt FARLIG

Fuldig vær for forskere til å slå **ALARM**




Se Aksel Wambles beste filmscene fra **Jo Noebs offside-jegernes**

Dagbladet

Flått

ødela livene deres



Les deres skremmende historier



Les deres skremmende historier



PASS DEG - NÅ SPREER DEN SEG!

Her flytter varmen seg

DVD og Blu-ray utgivelser

TRUE GRIT

Monument til Oscar, Best Movie Film

Hodepine?

Paracetol

Kate & William

Les den gripende historien: **BRUDDET** styrket forholdet

Dagbladet

Klart for ny SUPER-HELG

PATRIK SJØBERG - Jeg ble **SEX-misbrukt**

Henges ut som HØNSE-HJERNER

Nå er det løpetid: **STOP joggesko-TEST**

Dagbladet

FLÅTT-ALARM

NYE EKSTREME FUNN: 7 av 10 kan bære smitte



«ET SMERTE-HELVETE»: Geir (25) ble bitt av flått

De farligste områdene

Nordmenn advares mot farlig smitte

Odd-Ivar ble

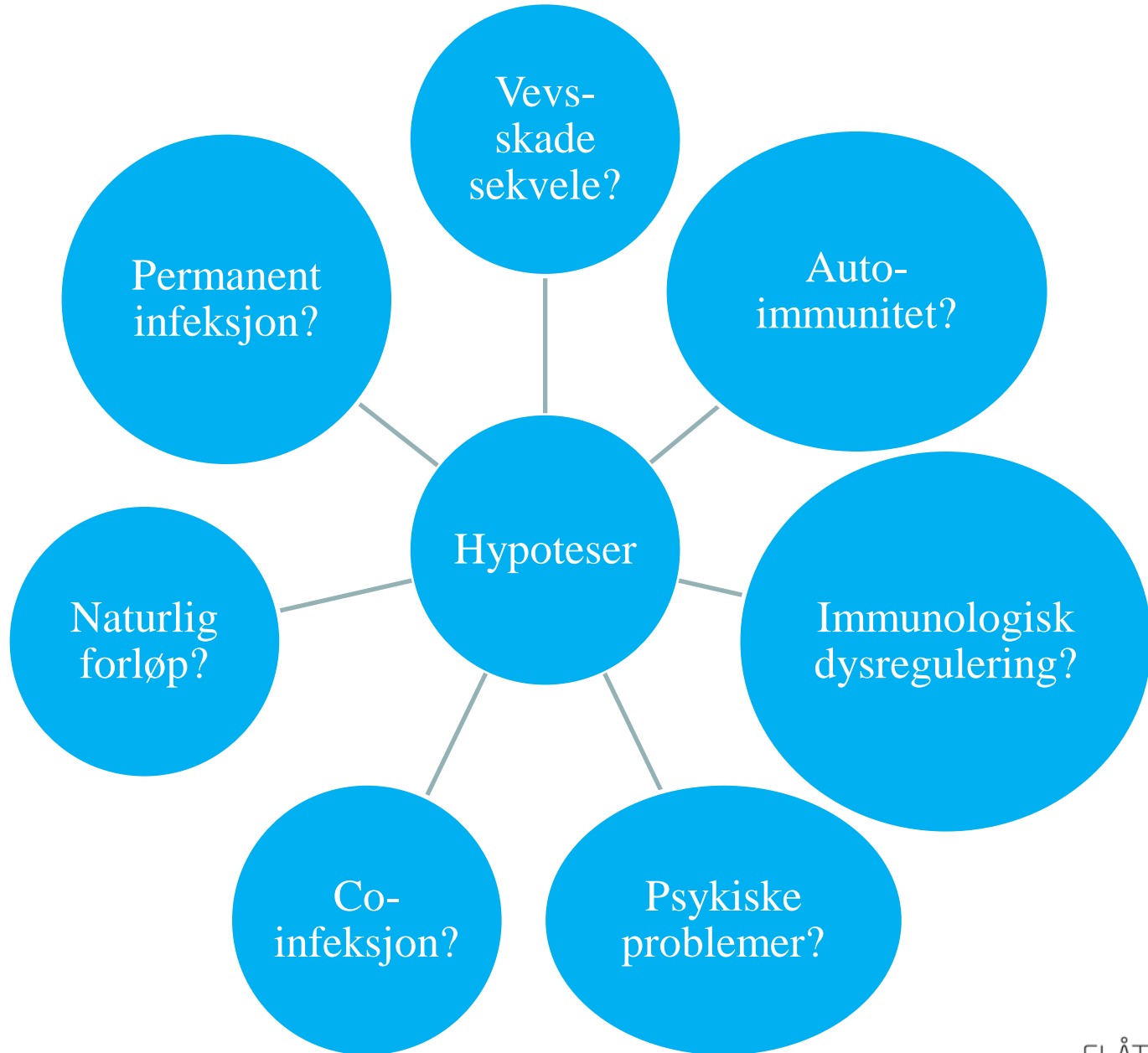
PEST-SV

Odd-Ivar Eide

Spydde blod

SMITTE-BÆRERE

Årsaker langtidsplager?



Lyme **borreliosis**; a **scientific** approach to reduce Diagnostic & Therapeutic uncertainties (disseminert borreliose)

Arbeidspakker:

1 Øke kunnskap om kroniske symptomer ved flåttbårne sykdommer

Del 1 Prevalens i Norge

Del 2 Kliniske karakteristika

Del 3 Laboratorieundersøkelser

2 Er 6 uker med doxycyclin tabletter bedre enn 2 uker i behandling av nevroborreliose (**NB**)?

3 Etablere norsk biobank for flåttbårne sykdommer (NorTick)

4 Nye blodprøver, bedre forståelse av sykdomsforløp & langtidsplager ved NB

Del 1 Nye tester og prognostiske markører

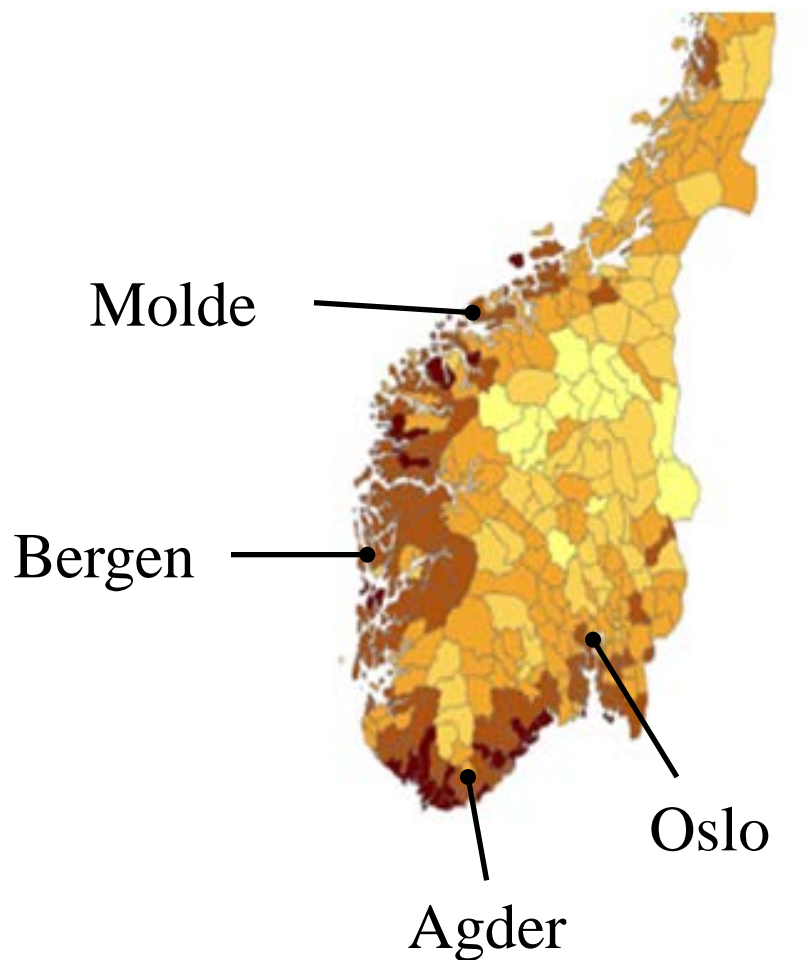
Del 2 Genetikk & immunresponser

Del 3 Hjerne MRI & nevropsykologiske tester

5 Distribuere kunnskap & øke samarbeid om behandling & forskning på flåttbårne sykdommer



(Ixodes ricinus)




Forskningspartnere: Folkehelseinstituttet, ved Audun Aase

Møre & Romsdal HF, ved Rune Midgård

Haukeland Universitetssjukehus, ved Elling Ulvestad

Oslo Universitetssykehus, ved Hanne Flinstad Harbo & Mona Beyer

Sørlandet Sykehus HF, ved Åse Mygland, Unn Ljøstad, Åslaug Rudjord Lorentzen & Randi Eikeland





BorrSci

Borrelia Science; bedre diagnostikk & behandling

AP 1 n = 150 (Kontroller: 300)

AP 2 n = 250 (125 x 2)

AP 3 NorTick Biobank

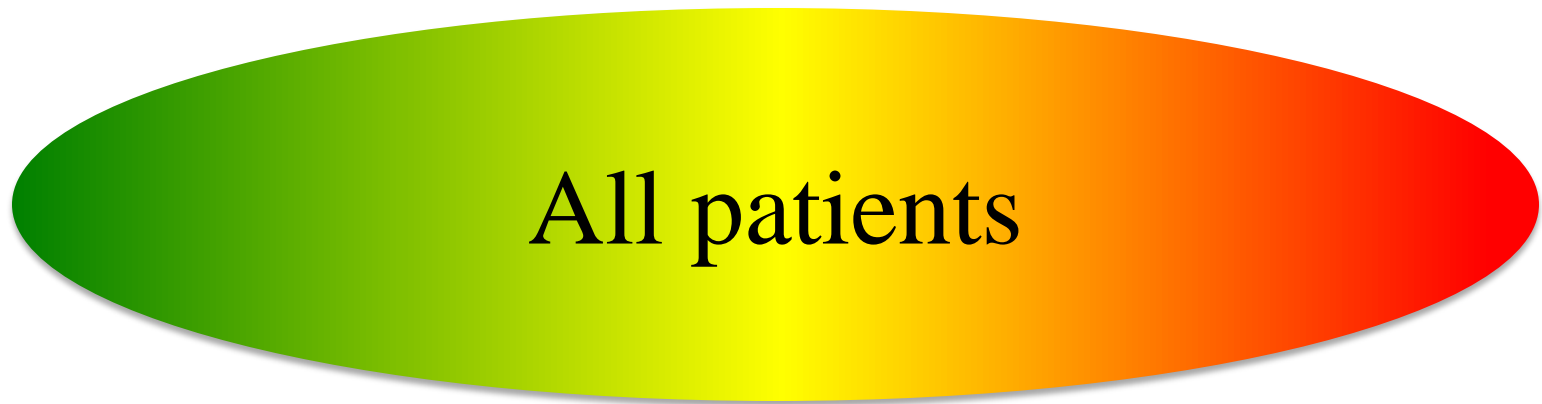AP 4 **T 1** n = 250

T 2 n = 40 (20 x 2)

T 3 n = 130 (65 x 2) (Kontroller:
65)

Utvalg

- 6 måneder etter behandling



- Ekstremer kontrasterer grupper

